

## بررسی بهبود درد با پرکوتائوس و تیروپلاستی با کربنات کلسیم در شکستگی های تروماتیک مهره ای

سیاوش دودانگه<sup>۱</sup>، علیرضا مسلم<sup>۲</sup>، مرجان وجدانی<sup>۳</sup>، مهناز نریمانی زمان آبادی<sup>۴</sup>، محمد منصوری نصب<sup>۵</sup>، حسام عبدالحسین پور<sup>۶\*</sup>

<sup>۱</sup> پزشک عمومی، دانشگاه آزاد اسلامی واحد پزشکی تهران، تهران، ایران

<sup>۲</sup> متخصص بیهوشی، دانشگاه علوم پزشکی سبزوار، سبزوار، ایران

<sup>۳</sup> کارشناس ارشد مدیریت خدمات بهداشتی درمانی، مرکز تحقیقات سلامت سالمندان، دانشگاه علوم پزشکی سبزوار، سبزوار، ایران

<sup>۴</sup> متخصص بیهوشی، استادیار دانشگاه آزاد اسلامی واحد پزشکی تهران، تهران، ایران

<sup>۵</sup> متخصص جراحی مغز و اعصاب، دانشگاه علوم پزشکی ارتش، تهران، ایران

<sup>۶</sup> متخصص جراحی مغز و اعصاب، استادیار دانشگاه آزاد اسلامی واحد پزشکی تهران، تهران، ایران

\*نشانی نویسنده مسؤول: تهران، دانشگاه آزاد اسلامی واحد پزشکی تهران، دکتر حسام عبدالحسین پور

E\_mail: Abdolhoseinpoor@yahoo.com

وصول: ۹۴/۸/۶، اصلاح: ۹۴/۱۰/۲۱، پذیرش: ۹۴/۱۲/۱۱

### چکیده

**هدف و زمینه:** و تیروپلاستی روش درمانی جدید و موثر برای استحکام بخشیدن به مهره‌های شکسته و کاهش درد ناشی از شکستگی‌های استئوپوروتیک است. این پژوهش به منظور تعیین بهبود درد با پرکوتائوس و تیروپلاستی با کربنات کلسیم در شکستگی‌های تروماتیک مهره‌ای در بیمارستان‌های لاله، مهرداد و بوعلی در سال ۹۱ انجام شد.

**مواد و روش‌ها:** در این مطالعه مداخله‌ای - نیمه تجربی، ۱۸ نفر از بیماران مبتلا به شکستگی‌های تروماتیک در بیمارستان‌های لاله، مهرداد و بوعلی تهران در سال ۹۱، به روش نمونه‌گیری غیراحتمالی هدفمند و با رعایت ملاحظات اخلاقی انتخاب شدند. شدت درد در بیماران بر اساس Visual Analog Scale (VAS) در فازهای قبل از عمل و بلافاصله بعد از عمل و ۶ ماه بعد از عمل پرکوتائوس و تیروپلاستی با کربنات کلسیم تعیین و مقایسه گردید. تجزیه و تحلیل داده‌ها با استفاده از نرم‌افزار SPSS ۱۸ و با آمار توصیفی انجام شد.

**یافته‌ها:** میانگین VAS قبل از عمل بیماران، ۸/۲ بود که در پیگیری‌های پس از عمل به ۱/۶۸ و در ادامه به صفر رسید. همچنین، در مقایسه VAS قبل از عمل و اولین VAS پس از عمل، ۷۹/۶ درصد کاهش درد مشاهده گردید که در ادامه این میزان به ۱۰۰ درصد افزایش پیدا نمود. در کل ارتباط معناداری بین شدت درد در بیماران براساس (VAS) با سن، جنس، میزان کربنات کلسیم، سطح درگیری و متغیرهای عارضه leakage بیماران وجود نداشت.

**نتیجه‌گیری:** پرکوتائوس و تیروپلاستی با کربنات کلسیم اثربخشی خوبی در جهت کاهش درد بیماران در شکستگی‌های تروماتیک مهره‌ای داشت. انتخاب درست بیمار، جاگذاری دقیق نیدل با راهنمای فلوروسکوپ، تزریق به موقع سیمان و تجربه نقش زیادی در موفقیت این روش دارد.

**واژه‌های کلیدی:** و تیروپلاستی، شکستگی تروماتیک مهره‌ای، کربنات کلسیم، درد.

## مقدمه

ورتبروپلاستی از روش‌های درمانی جدید برای استحکام بخشیدن به مهره‌های شکسته است که در انجام آن از تصویربرداری کمک گرفته می‌شود (۱). ورتبروپلاستی برای اولین بار توسط گیلبرت و همکاران در سال ۱۳۸۷ به‌عنوان یک درمان غیر تهاجمی برای همانژیوم مهره‌ها و ستون فقرات معرفی شد. از آن زمان به بعد از روش ورتبروپلاستی برای درمان سایر بیماری‌های استخوانی از قبیل پوکی استخوان، متاستاز ستون فقرات، شکستگی تروماتیک مهره‌ها و در موارد نادر در کانسرها هم به‌کار گرفته می‌شود (۲،۳)؛ غالباً ورتبروپلاستی بدین صورت انجام می‌شود که مخلوطی از یک سیمان (cement) توسط یک سوزن به داخل شکستگی تزریق می‌شود (۴).

ورتبروپلاستی توانایی‌های حرکتی بیمار را افزایش داده و به بیمار این امکان را می‌دهد که فعالیت‌های قبلی خود را از سر بگیرد، همچنین این درمان از کلاپس بیشتر مهره‌ها جلوگیری می‌نماید (۴). علاوه بر این، این درمان معمولاً درد ناشی از شکستگی compression را به‌طور چشمگیری کاهش می‌دهد (۵).

مرکز ملی تحقیقات ناتوانی و بازتوانی آمریکا برآورد کرده که سالیانه ۱۴۰۰۰ آمریکایی دچار ضایعات نخاعی می‌شوند (۶). نتایج مطالعه‌ای دیگر حاکی از آن بود که بیش از ۷۰۰۰۰۰ شکستگی مهره‌ای در ایالات متحده رخ می‌دهد (۷). براساس مطالعه‌ای دیگر هزینه‌های سالانه درمان طبی شکستگی‌های مهره‌ای حاصل از پوکی استخوان در سال ۲۰۰۱، ۱۳/۸ دلار تخمین شده بود (۷). به‌طور نسبی سالیانه بالغ بر چهار میلیارد دلار برای جبران و مراقبت ناتوانی‌های بیماران با آسیب‌های نخاعی و

ستون فقرات صرف می‌گردد (۶). در ده سال اخیر از ۱۰۰۰ نفر عضو مدیکیر در ایالات متحده، تعداد انجام ورتبروپلاستی از راه پوست از میزان ۴/۳ به ۸/۹ نفر افزایش یافته است (۸). همچنین رضایت از نتیجه درمان با این روش در استئوپروزهای شدیداً دردناک ۷۸ درصد، در تومورهای استخوانی ۸۳ درصد و در همانژیوم‌های علامت‌دار استخوانی ۷۳ درصد گزارش شده است (۹،۱۰).

به‌طور معمول ورتبروپلاستی یک پروسه کاملاً بی‌خطر و مؤثر برای درمان بیماری‌های ستون فقرات شناخته شده است (۱۱،۱۲) ولی گاهی ممکن است مقدار کمی از سیمان ارتوپدی از بدن مهره به بیرون نشت کند (۱۳). این مسأله زیاد جدی و خطرناک نیست، به جز در مواردی که این ماده به داخل کانال نخاعی نشت کند (۱۴). همچنین عفونت، خونریزی، افزایش درد در ناحیه پشت و علائم نورولوژیک مثل بی‌حسی یا سوزش، از سایر مشکلات و ناراحتی‌هایی می‌باشد که ممکن است از انجام این روش رخ دهد (۴).

با توجه به اینکه ورتبروپلاستی برای کاهش درد ناشی از شکستگی‌های استئوپوروتیک روشی مؤثر است و اتخاذ تدابیری جهت کاهش هر چه بیشتر درد در فاز پس از عمل اهمیت زیادی دارد (۱۱)، بر این اساس این مطالعه با هدف بررسی میزان بهبود درد با روش پرکوتائوس ورتبروپلاستی با کربنات کلسیم در شکستگی‌های تروماتیک مهره جوانان در بیمارستان‌های لاله و مهاد و بوعلی در سال ۹۱ انجام شد.

## مواد و روش‌ها:

جدول ۱: اطلاعات بالینی بیماران بهبود یافته با پرکوتائوس و رتبروپلاستی با کربنات کلسیم

درصد	متغیرها	
۱۵/۸	زن	جنسیت
۸۴/۲	مرد	
۵/۳	مثبت	عوارض درمانی
۹۴/۷	منفی	
۲۱/۱	مثبت	Leakage عارضه
۷۸/۹	منفی	
۲۶/۳	T12	سطح درگیری
۱۰/۵	L1	
۲۶/۳	L2	
۱۰/۵	L5	
۲۶/۳	بیشتر از یک سطح	

از تزریق در محل شکستگی سفت می‌گردد. تجزیه و تحلیل اطلاعات جمع‌آوری شده با استفاده از نرم‌افزار ۱۸ SPSS و با استفاده از آمار توصیفی (فراوانی، درصد، میانگین، انحراف معیار) انجام شد.

## یافته‌ها

در این مطالعه میانگین سنی بیماران مورد مطالعه ۳۹/۳ سال با انحراف معیار ۱۳ سال بود. اطلاعات بالینی بیماران بهبود یافته با پرکوتائوس و رتبروپلاستی با کربنات کلسیم در جدول یک نشان داده شده است. بیشترین میزان درگیری را بیماران در سطوح مهره‌ای، T12 و L2 داشتند و به‌علاوه ۲۶/۳ درصد از بیماران نیز درگیری بیش از یک سطح داشتند. علاوه بر این میانگین حجم کلسیم - کربنات تزریقی ۵/۹ با انحراف معیار ۱/۵ میلی‌لیتر بود. براساس نمودار یک میانگین VAS قبل از عمل بیماران، ۸/۲ بود که در پیگیری‌های پس از عمل به ۱/۶۸ و در ادامه به صفر رسید؛ یعنی هیچ بیماری درد نداشت.

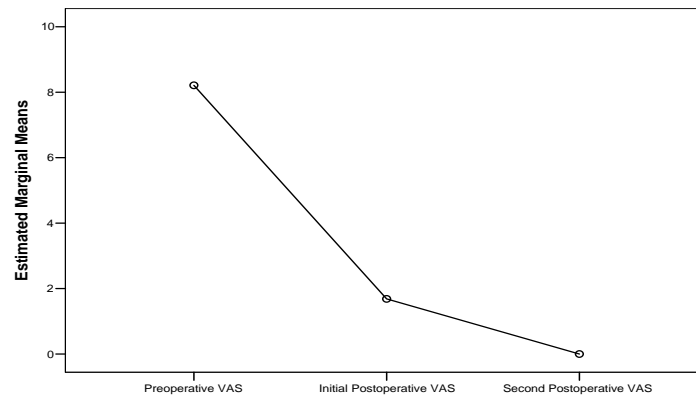
## بحث

رتبروپلاستی پرکوتائوس درمان مناسبی برای شکستگی‌های پاتولوژیک مهره‌ها می‌باشد که مقاوم به اکثر درمان‌ها می‌باشند (۱۵). این روش آسیب نسبی کمتری

در این مطالعه مداخله‌ای - نیمه تجربی، ۱۸ نفر از بیماران مبتلا به شکستگی‌های تروماتیک در بیمارستان‌های لاله، مهرداد و بوعلی تهران در سال ۹۱، به‌روش نمونه‌گیری غیراحتمالی هدفمند با در نظر گرفتن معیارهای ورود و خروج و رعایت اصول اخلاقی انتخاب شدند. روش مطالعه به این صورت بود که ابتدا ۱۸ نفر از بیمارانی که دارای شکستگی تروماتیک مهره‌ای دردناک بدون اندیکاسیون جراحی باز مطلق، رضایت برای شرکت در مطالعه با اندیکاسیون جراحی نسبی و عدم دریافت درمان در ۲ ماه اخیر داشتند به‌صورت هدفمند انتخاب شدند. سپس شدت درد در بیماران نمونه پژوهش، بر اساس Visual Analog Scale (VAS) در فازهای قبل از عمل و بلافاصله بعد از عمل و ۶ ماه بعد از عمل پرکوتائوس و رتبروپلاستی با کربنات کلسیم تعیین و مقایسه گردید.

برای انجام این پروسه ابتدا بیمار به‌وسیله استنزی وریدی با انفوزیون ۰,۵-۱ mg/kg پروپوفول و ۰,۲-۰,۱ mg/kg میدازولام و ۱ mcg/kg فنتانیل به‌صورت stat تحت سدیشن قرار داده شد؛ سپس پس از تزریق ۳-۴ لیدوکائین ۱ درصد در محل مسیر سوزن بی‌حسی موضعی نیز انجام گرفت و بیمار روی تخت مخصوص که اشعه x از آن عبور نموده به‌صورت prone دراز کشیده و تحت شرایط کاملاً استریل و تحت هدایت C-Arm و با روش کلاسیک و رتبروپلاستی سوزن بعد از اطمینان از سدیشن وارد تنه مهره شد. بر حسب اندازه تنه مهره و سایز پدیکل از روش پاراپدیکولار یا ترانس پدیکولار استفاده گردید.

در پژوهش حاضر در این پروسه از ست ورتبروپلاستی Mendec Spine محصول کمپانی Tecres ایتالیا استفاده شد. به‌محض اینکه سوزن در مکان مناسب مهره شکسته شده قرار گرفت سیمان استخوانی آماده شده تزریق گردید. سیمان مورد استفاده سیمان استخوانی Kryptonite محصول کمپانی Doctors Research Group آمریکا بوده است که سیمان Polyurethane دارای خاصیت Osteo conductivity بوده ظرف ۲۰ دقیقه بعد



نمودار ۱: توزیع شدت درد براساس VAS در بیماران مورد مطالعه

ویژگی‌های بازجذبی بهتر بود که این مزایا به‌ویژه برای بیماران جوانتر حائز اهمیت به‌سزایی بوده و عدم وجود واکنش‌های گرمایی در مقایسه با PMMA از دیگر مزایای آن می‌باشد. (۲۱، ۲۲)

نتایج حاصله در این مطالعه نشان دادند که میانگین شدت درد در بیماران براساس VAS قبل از عمل در بیماران، ۸/۲ بود که در پیگیری‌های پس از عمل به ۱/۶۸ و در ادامه به صفر رسید. همچنین در مقایسه VAS قبل از عمل و اولین VAS پس از عمل، ۷۹/۶ درصد کاهش درد مشاهده گردید که در ادامه این میزان به ۱۰۰ درصد افزایش پیدا نمود. در مطالعه‌ای که موجیس و همکاران در هلند انجام دادند و نتایج آن در سال ۲۰۰۸ منتشر شد، اعلام گردید که ورتبروپلاستی پرکوتائوس به وسیله کربنات کلسیم سبب کاهش معناداری در درد بعد از عمل می‌شود (۲۳) که با یافته‌های به‌دست آمده در مطالعه حاضر همخوانی دارد. همچنین نتایج مطالعه کاستا و همکاران در ایتالیا در سال ۲۰۰۹ حاکی از آن بود، که با متد ورتبروپلاستی پرکوتائوس به‌وسیله کربنات کلسیم، ۹۱/۷ درصد از بیماران در فاز پس از طی ۲۴ ساعت نخست کاهش معناداری در درد داشتند (۲۴) که با نتایج مطالعه حاضر همخوانی دارد. در مطالعه ای دیگر که توسط آنسلمتی و همکاران در سال ۲۰۱۰ انجام شد، نتایج نشان داد، ورتبروپلاستی پرکوتائوس به‌وسیله کربنات کلسیم سبب کاهش معناداری در درد بعد از عمل می

برای بیمار ایجاد می‌نماید و همچنین خطرات جراحی باز را برای بیمار ندارد و بیمار به سرعت راه می‌افتد و به‌عنوان روشی جذاب و در بسیاری از موارد به‌عنوان تنها انتخاب می‌باشد (۱۶). تاکنون مطالعه زیادی در خصوص کاربرد این روش در شکستگی‌های تروماتیک صورت نگرفته است. بر همین اساس اتخاذ تدابیری جهت کاهش هرچه بیشتر درد در فاز پس از عمل اهمیت زیادی خواهد داشت بنابراین در این مطالعه به بررسی میزان بهبود درد با روش پرکوتائوس ورتبروپلاستی با کربنات کلسیم در شکستگی‌های تروماتیک مهره جوانان در بیمارستان‌های لاله و مهاد و بوعلی طی سال ۹۱ پرداخته شد.

پلی متیل متاکریلات یک ماده پرشدنی مناسب در سیستم مهره‌ای است. این ماده خنثی، دارای خواص مکانیکی قابل اطمینان، سازگار با تکنیکهای مختلف و بسیار موثر است. دیگر مواد استخوانی هم در حال گسترش هستند، اما موفقیت‌های قابل توجهی در حد PMMA بدست نیاورده‌اند (۱۷، ۱۸). اگر چه نتایج کلینیکی گزارش شده از هر دو روش ورتبروپلاستی و کیفوپلاستی دارای مزایای قابل قبولی از نظر سودمندی و امنیت بوده است، اما انتخاب مواد پرکننده بستگی به خواص بیومکانیک و بیولوژیک آنها نظیر رادیوپاستی خوب و میزان تأثیر دارد (۱۹، ۲۰). ما در این مطالعه از کربنات کلسیم به جای پلی متیل متاکریلات (PMMA) استفاده نمودیم که به‌علت سازگاری بیولوژیکی بهتر و

کاهش درد، کاهش استفاده از مسکن و افزایش تحرک در بیماران با شکستگی‌های تروماتیک مهره‌ای در بیمارستان‌های تحت مطالعه شناخته شد (۹).

### نتیجه‌گیری

پرکوتانوس ورتبروپلاستی با کربنات کلسیم اثر بخشی خوبی در جهت کاهش درد بیماران در شکستگی‌های تروماتیک مهره‌ای داشت و لذا استفاده از آن در این بیماران و در سایر بیمارستان‌ها توصیه می‌گردد. انتخاب درست بیمار، جاگذاری دقیق نیدل با راهنمای فلوروسکوپ، تزریق به‌موقع سیمان و تجربه نقش زیادی در موفقیت این روش دارد و انجام این پروسه تحت بی‌حسی موضعی می‌تواند از میزان تهاجمی بودن پروسه بکاهد.

در انتها پیشنهاد می‌شود مطالعات بیشتری در این زمینه و با حجم نمونه بالاتری جهت تأیید یافته‌های به‌دست آمده در این مطالعه انجام گردند.

شود، (۲۵) که با نتایج تحقیق حاضر مشابهت دارد. نتایج مطالعه‌ای که دودی و همکاران در استرالیا در سال ۲۰۰۹ انجام دادند نشان داد که ۱۰۰ درصد از افراد در فاز پس از عمل ورتبروپلاستی پرکوتانوس به‌وسیله کربنات کلسیم دردی نداشتند و نیز عارضه‌ای مشاهده نشد (۲۶). با توجه به نمره VAS دوم، نتایج مطالعه حاضر با نتایج این مطالعه همخوانی دارد.

در مطالعه‌ای که فرانکل و همکاران در آمریکا انجام دادند و نتایج آن در سال ۲۰۰۷ منتشر شد، اعلام گردید که بیش از ۹۰ درصد از بیماران در فاز پس از عمل ورتبروپلاستی پرکوتانوس به وسیله کربنات کلسیم دردی نداشتند و نیز عارضه‌ای مشاهده نشد (۲۷) که البته در مطالعه ما یک مورد عارضه مشاهده شد که به صورت شکستگی مجدد و دیس لوکیشن مهره‌ای در بیمار بود. در کل در مطالعه حاضر ارتباطی بین تغییرات شدت درد در بیماران براساس VAS با متغیرهای عارضه Leakage در بیماران، سن، میزان کربنات کلسیم، جنسیت و سطح درگیری بیماران وجود نداشت. در نهایت، پرکوتانوس ورتبروپلاستی به‌عنوان راه حل مفیدی در

### References

- Lavelle W, Carl A, Lavelle ED, Khaleel MA. Vertebroplasty and kyphoplasty. *Anesthesiol Clin N A*. 2007;25(4):913-28.
- Chew C, Craig L, Edwards R, Moss J, O'Dwyer PJ. Safety and efficacy of percutaneous vertebroplasty in malignancy: a systematic review. *Clin Radiol*. 2011;66(1):63-72.
- Chew C, Ritchie M, O'Dwyer P, Edwards R. A prospective study of percutaneous vertebroplasty in patients with myeloma and spinal metastases. *Clin Radiol*. 2011;66(12):1193-6.
- Laredo J-D, Hamze B. Complications of percutaneous vertebroplasty and their prevention. *Semin Ultrasound CT and MR*. 2005; 26(2): 65-80.
- Peh W, Gilula L. Percutaneous vertebroplasty: indications, contraindications, and technique. *Brit J Radiol*. 2014.
- Fakharian E, Tabesh H, Masoud S. An Epidemiologic Study on spinal Injuries in Kashan. *J Guilan Univ Med Sci*. 2004; 13 (49) :80-5. [Persian]
- McGirt MJ, Parker SL, Wolinsky J-P, Witham TF, Bydon A, Gokaslan ZL. Vertebroplasty and kyphoplasty for the treatment of vertebral compression fractures: an evidenced-based review of the literature. *Spine J*. 2009;9(6):501-8.
- Weinstein JN. Balancing science and informed choice in decisions about vertebroplasty. *N Engl J Med*. 2009;361(6):619-21.
- Do HM, Kim BS, Marcellus ML, Curtis L, Marks MP. Prospective analysis of clinical outcomes after percutaneous vertebroplasty for painful osteoporotic vertebral body fractures. *Am J Neuroradiol*. 2005;26: 1623-8.
- Barragán-Campos HM, Vallée J-N, Lo D, Cormier E, Jean B, Rose M, et al. Percutaneous Vertebroplasty for Spinal Metastases: Complications 1. *Radiology*. 2006;238(1):354-62.
- Buchbinder R, Osborne RH, Ebeling PR, Wark JD, Mitchell P, Wriedt C, et al. A randomized trial of vertebroplasty for painful osteoporotic vertebral fractures. *N Engl J Med*. 2009;361(6):557-68.

12. Kallmes DF, Comstock BA, Heagerty PJ, Turner JA, Wilson DJ, Diamond TH, et al. A randomized trial of vertebroplasty for osteoporotic spinal fractures. *N Engl J Med*. 2009;361(6):569-79.
13. Shen Y, Ren H, Zhang Y, Zhi X, Ding W, Xu J, et al. [Correlative factor analysis of complications resulting from cement leakage after percutaneous kyphoplasty in treatment of osteoporotic vertebral body compression]. *Zhongguo xiu fu chong jian wai ke za zhi*. 2010;24(1):27-31.
14. Zhao L, Wang L, Wang G, Xu J, Zeng Y, Zheng S, et al. [Prevention and treatment of bone cement leakage in percutaneous kyphoplasty for osteoporotic vertebral body compression fracture]. *Zhongguo xiu fu chong jian wai ke za zhi*. 2009;23(4):404-7.
15. Rölinghoff M, Zarghooni K, Schlüter-Brust K, Sobottke R, Schlegel U, Eysel P, et al. Indications and contraindications for vertebroplasty and kyphoplasty. *Arch orthop traum su*. 2010;130(6):765-74.
16. Abrisham M, Abbasi H, Esmaili M, Bastani S. Percutaneous Vertebroplasty. *J Shahid Sadoughi Univ Med Sci*. 2007;15(4):84-7. [Persian]
17. Heini P, Wälchli B, Berlemann U. Percutaneous transpedicular vertebroplasty with PMMA: operative technique and early results. A prospective study for the treatment of osteoporotic compression fractures. *Eur Spine J*. 2000;9:445-50.
18. Lee BJ, Lee SR, Yoo TY. Paraplegia as a complication of percutaneous vertebroplasty with polymethylmethacrylate: a case report. *Spine*. 2002;27(19):E419-22.
19. Denaro V, Longo UG, Maffulli N, Denaro L. Vertebroplasty and kyphoplasty. *Clin Cases Miner Bone Metab*. 2009;6(2):125-30.
20. Hulme PA, Krebs J, Ferguson SJ, Berlemann U. Vertebroplasty and kyphoplasty: a systematic review of 69 clinical studies. *Spine*. 2006;31(17):1983-2001.
21. Lim TH, Brebach GT, Renner SM, Kim W-J, Kim JG, Lee RE, et al. Biomechanical evaluation of an injectable calcium phosphate cement for vertebroplasty. *Spine*. 2002;27(12):1297-302.
22. Heini P, Berlemann U. Bone substitutes in vertebroplasty. *Eur Spine J*. 2001;10(2):S205-S13.
23. Muijs SP, Dijkstra PD, van Erkel AR. [Percutaneous vertebroplasty for vertebral fractures caused by multiple myeloma, an aggressive vertebral haemangioma and in a traumatic burst fracture]. *Nederlands tijdschrift voor geneeskunde*. 2008;152(30):1686-93.
24. Costa F, Ortolina A, Cardia A, Sassi M, De Santis A, Borroni M, et al. Efficacy of treatment with percutaneous vertebroplasty and kyphoplasty for traumatic fracture of thoracolumbar junction. *J Neurosurg Sci*. 2009;53(1):13-7.
25. Anselmetti G, Muto M, Guglielmi G, Masala S. Percutaneous vertebroplasty or kyphoplasty. *Radiol Clin N Am*. 2010;48(3):641-9.
26. Doody O, Czarnecki C, Given M, Lyon SM. Vertebroplasty in the management of traumatic burst fractures: a case series. *Journal of medical imaging and radiation oncology*. 2009;53(5):489-92.
27. Frankel BM, Monroe T, Wang C. Percutaneous vertebral augmentation: an elevation in adjacent-level fracture risk in kyphoplasty as compared with vertebroplasty. *Spine J*. 2007;7(5):575-82.

# Pain Reduction by Percutaneous Vertebroplasty with Calcium Phosphate in Traumatic Vertebral Fractures

*Siavash dodangeh*

MD, BouAli Hospital, Tehran Medical Sciences Branch, Islamic Azad University, Tehran, Iran

*Alireza moslem*

Department of Anesthesiology, Sabzevar Medical Sciences University, Sabzvar, Iran

*Marjan Vejdani*

Department of medical and health services management, Iranian Research Center on Healthy Aging, Sabzevar University of Medical Sciences, Sabzevar, Iran

*Mahnaz Narimani zamanabadi*

Department of Anesthesiology, BouAli Hospital, Tehran Medical Sciences Branch, Islamic Azad University, Tehran, Iran

*Mohammad Mansorinasab*

Department of Neurosurgery, Besat hospital, Artesh University of medical sciences, Tehran, Iran

*Hesam Abdolhoseinpour*

Department of Neurosurgery, BouAli Hospital, Tehran Medical Sciences Branch, Islamic Azad University, Tehran, Iran

Received: 28/10/2015, Revised: 11/01/2016, Accepted: 01/03/2016

## Corresponding author:

Hesam Abdolhoseinpour,  
BouAli Hospital, Tehran Medical  
Sciences Branch, Islamic Azad  
University, Tehran, Iran  
E-mail:  
Abdolhoseinpoor@yahoo.com

## Abstract

**Background & Objectives:** Vertebroplasty is a new and effective treatment for strengthening broken vertebra and reducing the pain arisen from osteoporotic fractures. This study was performed to determine the pain reduction effect of percutaneous vertebroplasty with calcium phosphate in traumatic vertebral fractures in patients attending to Laleh, Mehrad and Boali Hospitals in 2012.

**Materials & Methods:** In this quasi-experimental study, 18 patients with traumatic fractures in Laleh, Mehrdad and Bu Ali hospitals were studied during the year 2012. The method of purposeful non-probability sampling was used and ethical issues were carefully considered.

Pain intensity were determined and compared based on Visual Analog Scale in 3 phases; before and immediately after percutaneous surgery and vertebroplasty with calcium carbonate, and 6 months later. The data were analyzed using SPSS software and descriptive statistic method.

**Results:** In this study, at first, the mean preoperative VAS was 8.2 that, subsequently, decreased to 1.68 and zero. Comparison of preoperative and postoperative pain severities demonstrated that 79.6% reduction was observed in the pain and later this amount was increased to 100%. Overly, there was not a relationship between changes in VAS and variables such as leakage in patients, age, calcium carbonate amount, gender and level of involvement.

**Conclusions:** It may be concluded that percutaneous vertebroplasty with calcium phosphate is effective in patients with traumatic vertebral fractures. Choosing the right patient, precise needle placement with fluoroscopic guide, timely injection of cement and experience play key roles in the success of this method.

**Keywords:** *Percutaneous vertebroplasty, Traumatic vertebral fractures, Pain*