

بررسی اثرات عصاره سنجد (*Elaeagnus angustifolia*) بر بافت کبد جنین موش سوری

فرانک نجد^۱، سید همایون صدرايي^{۲*}، مهناز آذرنیا^۳، غلامرضا کاکا^۴، محمد کمالی نژاد^۵

^۱ دانشگاه آزاد اسلامی، واحد تهران شمال، دانشکده علوم زیستی، گروه زیست شناسی، دانشجوی کارشناسی ارشد زیست شناسی سلولی تکوینی، تهران، ایران.

^۲ دانشگاه علوم پزشکی بقیه الله (عج)، مرکز تحقیقات علوم اعصاب و گروه علوم تشریح، دانشیار، تهران، ایران.

^۳ دانشگاه خوارزمی، دانشکده علوم زیستی، گروه علوم جانوری، استادیار، تهران، ایران.

^۴ دانشگاه علوم پزشکی بقیه الله (عج)، مرکز تحقیقات علوم اعصاب، دانشیار، تهران، ایران.

^۵ دانشکده علوم پزشکی شهید بهشتی، گروه فارماکولوژی، تهران، ایران.

نشانی نویسنده مسئول: تهران، اقدسیه، مجتمع آموزشی ولایت، گروه علوم تشریح دانشگاه علوم پزشکی بقیه الله (عج)، سید همایون صدرايي

E-mail: h_sadraei@yahoo.com

وصول: ۹۳/۲/۶، اصلاح: ۹۳/۴/۱۵، پذیرش: ۹۳/۶/۳

چکیده

زمینه و هدف: هدف از این تحقیق بررسی اثرات ترانوژنیک عصاره سنجد بر رشد و نمو و تکامل کبد جنین موش سوری می باشد.

روش ها: تعداد ۳۰ سر موش سوری باردار بطور تصادفی به ۲ گروه تقسیم بندی شدند. گروه شاهد که آب آشامیدنی مصرف نمود و گروه تجربی که در طی دوره بارداری عصاره آبی سنجد را با دوز ۵۰۰ میلی گرم بر کیلوگرم دریافت نمود. در روز ۱۸ بارداری موش های مادر را کشته و جنین ها از شاخ رحمی خارج گردید. جنین ها از نظر ظاهر، وزن و طول سری-دمی و وزن جفت ها بررسی شدند. کبد جنینها را خارج نموده، پس از فیکساسیون و پردازش بافتی، مقاطع بافتی تهیه و پس از رنگ آمیزی هماتوکسیلین-ائوزین، مورد بررسی هیستومورفومتری و نتایج بدست آمده مورد تجزیه و تحلیل آماری قرار گرفت.

نتایج: هیچگونه ناهنجاری ظاهری در جنینها دیده نشد. میانگین طول سری-دمی و وزن جنین ها در گروه تجربی نسبت به گروه شاهد افزایش معناداری نشان نداد. میانگین وزن جفت در گروه تجربی نسبت به گروه شاهد کاهش معنادار داشت. در بررسی هیستومورفومتری کبد جنینهای گروه تجربی افزایش معنادار در میانگین درصد وسعت سینوزوئیدها و میانگین شمارش تعداد سلولهای خونی نسبت به گروه کنترل دیده شد. میانگین در صد وسعت اشغال شده توسط هپاتوسیت ها و میانگین شمارش تعداد هسته های هپاتوسیتها در گروه تجربی در مقایسه با گروه شاهد کاهش معنادار داشت.

نتیجه گیری: به نظر می رسد که تجویز عصاره ی آبی سنجد با دوز ۵۰۰ mg/kg به موش باردار می تواند سبب اختلال در روند رشد و نمو جنین و بروز تغییرات هیستومورفومتری در بافت کبد جنینها گردد.

کلمات کلیدی: سنجد، کبد، جنین، موش سوری

مقدمه

گیاهان دارویی از دیرباز مورد استفاده بسیار زیادی قرار گرفته اند و امروزه استفاده از آنها نیز در حال گسترش است (۱). گیاهان دارویی با وجود داشتن تاثیرات دارویی چشمگیر ممکن است استفاده همزمان آنها با داروهای شیمیایی و یا استفاده آنها به تنهایی و بدون مشورت با پزشک معالج عوارض بسیار جدی را به همراه داشته باشد (۲). عصاره بعضی از گیاهان می تواند اثر خود را طی دوران بارداری و یا حین زایمان نشان دهند که این موضوع بیانگر اهمیت رژیم غذایی مادران در دوران بارداری است (۳). تغذیه مادر از جمله مواردی است که در پایداری دوره جنینی دارای اهمیت فراوان می باشد. استفاده صحیح از مواد غذایی و داروها می تواند موجب رشد و نمو جنین شده و سلامت جنین را تضمین نماید در حالی که مصرف بیش از حد و نادرست می تواند باعث بروز ناهنجاری های جنینی گردد (۴).

گیاه سنجد (*Elaeagnus angustifolia*) در دسته گیاهان گلدار و رده دو لپه ایها قرار دارد و جز تیره سنجدیان (*Elaeagnaceae*) میباشد (۶،۵). میوه و برگ سنجد دارای مقادیر قابل توجهی ترکیب فلاونوئیدی (*Flavonoids*) و ترپنوئیدها (*Terpeneoid*) و سیتواسترول (*sitosterol*) و کارواکرول (*Carvacrol*) بوده (۷) و حاوی پتاسیم، منیزیم، سدیم، آهن، کلسیم، روی، مس و نیز دارای اسید چرب لینو لیک (*Linoleic*)، اسید مالیک، فسفو لیپید و بتاسیتواسترول است (۸،۹). از میوه آن به عنوان ضد اسهال، ضد خونریزی (حاوی مقادیر *Vit K*)، از بین بردن نرمی استخوان (راشیتیسم)، خاصیت تقویت قلب، مقوی معده، ضد یرقان استفاده می شود. برگ آن بعنوان التیام دهنده زخم کاربرد دارد. همچنین اثرات بهبود زخم حاصل از عصاره میوه سنجد گزارش شده است (۱۰). در تحقیق انجام شده توسط طلایی خوزانی و همکارانش بر تاثیر عصاره سنجد بر استخوان سازی و غضروف سازی در جوانه ی اندام حرکتی موش، در

موش های باردار دریافت کننده ۵۰ میلی گرم/ کیلو گرم عصاره سنجد، گرچه افزایش طول استخوان ران مشاهده گردید اما حجم استخوان و غضروف کاهش نشان داد (۱۱). از آنجائیکه بافت کبد نقش مهمی در مسمومیت زدایی بدن داشته (۱۲) و چون در دوران جنینی هر ماده ای که از جفت عبور کند مستقیماً وارد کبد می شود و در صورت توکسیک بودن ماده موجب اختلال در تکامل و عملکرد کبد می گردد از طرفی دیگر با توجه به مطالب بیان شده، بررسی اثرات ناخواسته و توکسیک این گیاه به عنوان داروی گیاهی از اهمیت خاصی بر خوردار می باشد. مطالعه کریمی و همکارانش در بررسی سمیت تحت حاد عصاره آبی هسته سنجد در موش صحرایی بیانگر آسیب جدی بافت کبدی به صورت نکروز انعقادی بود و آنزیم هایی همچون *ALT, AST, ALP* و *LDH* که در سنجش ضایعات کبدی مورد استفاده قرار می گیرد افزایش یافته بودند (۱۳).

مطالعه حاضر به بررسی اثرات احتمالی ترانوژنیک مصرف این گیاه در دوران بارداری بر مورفولوژی جنینهای موش سوری و نیز بررسی هیستومورفومتریک بافت کبد آنها پرداخته است.

مواد و روش ها

موش های کوچک آزمایشگاهی ماده بالغ نژاد *Balb/c* با وزن تقریبی 33 ± 7 گرم در یک محیط کنترل شده در دمای 22 ± 2 درجه سانتی گراد و ۱۲ ساعت روشنایی، ۱۲ ساعت تاریکی و آب و غذای استاندارد و کافی نگهداری شدند. تمامی آزمایشات صورت گرفته بر اساس دستور العمل کمیته کار با حیوانات آزمایشگاهی دانشگاه علوم پزشکی بقیه ... (عج) طراحی و به کار گرفته شد. جهت بارور نمودن موش های ماده به قفس موش های ماده بالغ، یک موش نر اضافه شد. صبح روز بعد با مشاهده اسپرم در واژینال اسمیر و نیز مشاهده پلاک واژینال روز صفر بارداری تعیین شد. جمعا تعداد ۳۰ سر

موجود در بافت کبد جنین موش با استفاده از میکروسکوپ موتیک مجهز به یک لنز چشمی مجهز به کادر مستطیل مانند به ابعاد ۸۳×۶۲ میکرومتر و با بزرگنمایی ۱۰۰۰× در میدان میکروسکوپی با سطحی برابر با ۵۵۳۵ میکرومتر انجام شد. در هر مقطع بافتی ۵ میدان میکروسکوپی مورد بررسی قرار گرفت (۱۴).

تجزیه و تحلیل آماری: نتایج به دست آمده با استفاده از آزمون T-test و نرم افزار Spss 18 مورد آنالیز آماری قرار گرفتند. یافته ها به صورت میانگین ± انحراف معیار (Mean±SEM) ارائه شده و تفاوت میانگین ها در سطح $P < 0.05$ معنی دار در نظر گرفته شدند.

یافته ها

جنین ها در گروه شاهد کاملاً سالم بوده و در هیچ یک از آنها ناهنجاری ظاهری مشاهده نگردید در حالیکه در جنین های گروه تجربی که عصاره آبی سنجد با دوز ۵۰۰ mg/kg دریافت کرده بودند میزان ۴۲/۳۴ درصد جنین ها و جفت ها آتروفی، ۷/۸۵ درصد جفت ها بدون جنین مشاهده شد.

میانگین طول سری - دمی جنین های گروه تجربی (۲۲/۰۲±۰/۴۷) در مقایسه با گروه شاهد (۱۹/۹۶±۰/۲۸) افزایش معنادار نشان داده است (جدول ۱). نتایج بررسی وزن جنین ها در دو گروه نشان میدهد که میانگین وزن جنین ها در گروه تجربی (۱/۳۸±۰/۱۸) در مقایسه با گروه شاهد (۱/۱۵±۰/۰۲۷) از افزایش معناداری بر

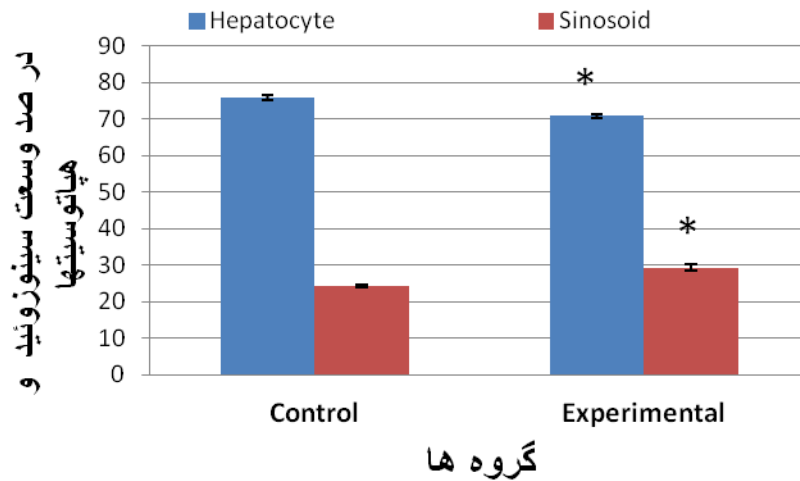
موش باردار به صورت تصادفی به ۲ گروه تقسیم شدند. گروه شاهد که هیچ ماده ای در آب خوراکی خود دریافت نکردند و گروه تجربی که در طی دوره بارداری عصاره آبی سنجد را روزانه با دوز ۵۰۰ میلی گرم بر کیلوگرم در آب خوراکی خود دریافت نمودند. در پایان روز ۱۸ بارداری، موشهای باردار توسط دوز بالای کلروفورم کشته شدند، با شکافتن جدار قدامی شکم و شاخهای رحمی جنین ها به همراه جفتهايشان از شاخ های رحمی خارج گردیدند. سپس وزن جنین ها و جفت ها با ترازوی دیجیتال GF-300 Digital Scale Balance, A&D co., (Ltd, Toshima Ku, Tokyo, Japan) با دقت ۰/۰۱ اندازه گیری شد و طول سری- دمی جنین ها با استفاده از کولیس اندازه گیری و ثبت شدند. همچنین جفت و جنینهای آترفیه و نیز جنینها از نظر مورفولوژی و یا وجود آنومالیهای مادرزادی در هر دو گروه با استفاده از استریو میکروسکوپ مورد بررسی قرار گرفتند. از تعداد ۹۸ جنین گروه کنترل و ۵۴ جنین گروه تجربی، بطور تصادفی تعداد ۵ جنین از جنین های هر موش باردار برای مطالعه هیستولوژیک کبد انتخاب شده و پس از فیکس نمودن آنها به مدت ۲۴ ساعت در محلول فرمالین ۱۰ در صد و پردازش بافتی توسط پارافین مذاب قالب گیری و برشهای بافتی با ضخامت پنج میکرون تهیه و توسط هماتوکسیلین- ائوزین رنگ آمیزی شدند. جهت اندازه گیری های بافتی در بزرگنمایی های ۴۰۰× و ۱۰۰۰× از میکروسکوپ Nikon مجهز به دوربین دیجیتال استفاده شد. بدین منظور از هر مقطع بافت کبد ۵ نمای مختلف عکس گرفته شد و توسط نرم افزار موتیک اندازه گیری در وسعت اشغال شده توسط هپاتوسیت ها، سینوزوئید ها در سطحی برابر ۳۳۲۱۱ میکرومتر مربع صورت گرفت (Motic Images Ver. 1.2 Digital Microscopy Software, Microscope World, Carlsbad, CA, USA). شمارش هسته هپاتوسیتها و نیز سلولهای خونی قرمز و سفید موجود در جزایر خونی

جدول ۱: میانگین طول سری-دمی و وزن جنینهای ۱۸ روزه و همچنین

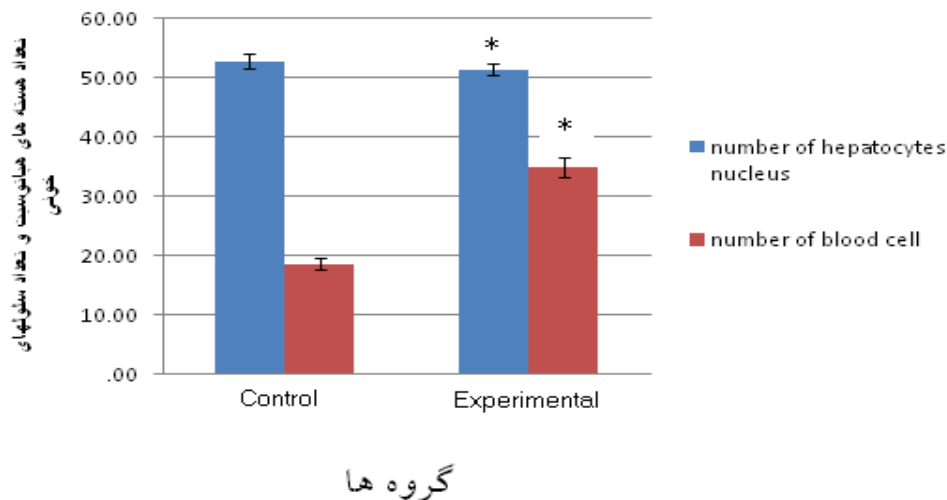
وزن جفت در گروههای شاهد و تجربی را نشان می دهد

متغیر	میانگین طول سری - دمی (میلیمتر)	میانگین وزن جنین (گرم)	میانگین وزن جفت (گرم)
شاهد	۲۰±۰/۲۸	۱/۱۵±۰/۰۲۷	۰/۱۸±۰/۰۰۵
گروه تجربی	۲۲±۰/۴۷*	۱/۳۸±۰/۱۸*	۰/۱۶±۰/۰۰۴*

علامت * نشان دهنده وجود اختلاف معنادار با گروه شاهد می باشد ($P < 0.05$).



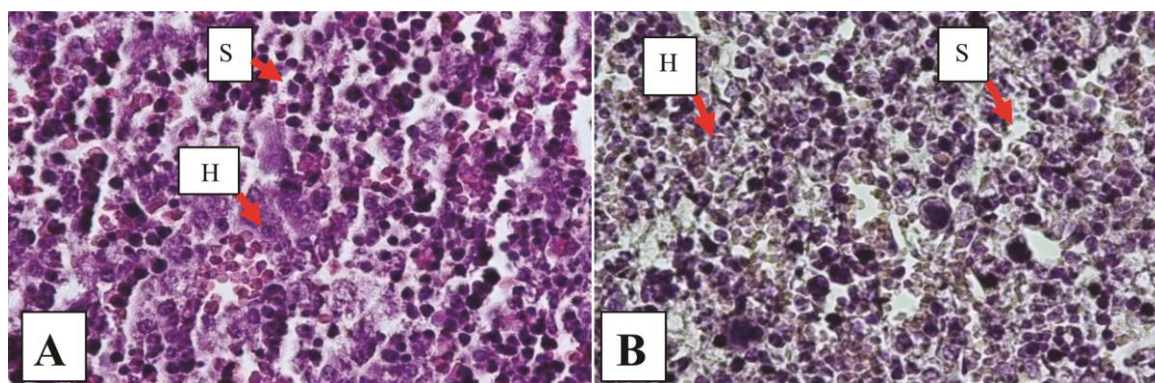
نمودار ۱: درصد وسعت هپاتوسیتها و سینوزوئیدها در کبد جنین ۱۸ روزه در گروه های شاهد و تجربی آزمون آماری: T-test علامت * نشان دهنده وجود اختلاف معنادار با گروه شاهد میباشد ($P < 0.05$).



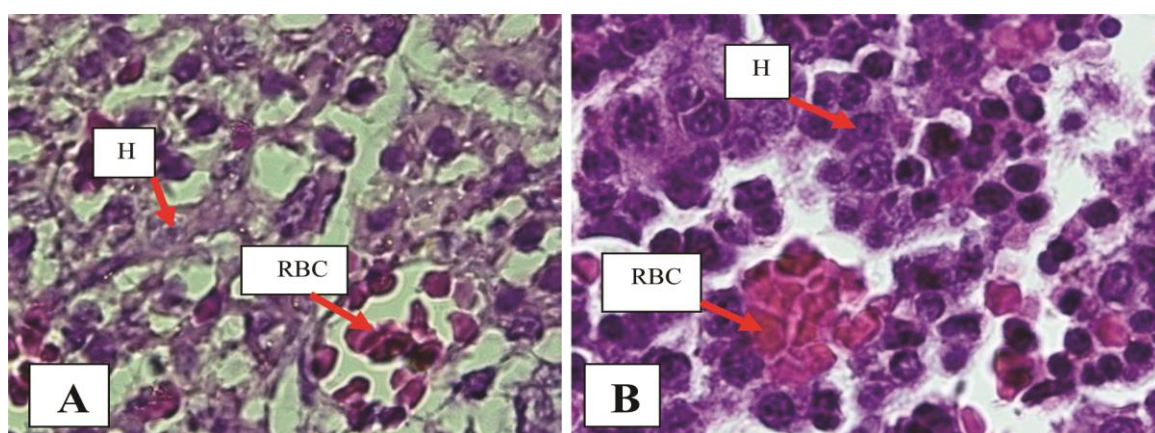
نمودار ۲: مقایسه میانگین تعداد هسته های هپاتوسیت و تعداد سلول های خونی در جنین ۱۸ روزه موش در گروه های شاهد و تجربی. آزمون آماری: T-test. علامت * نشان دهنده وجود اختلاف معنادار ($P < 0.05$) بین گروه تجربی با گروه شاهد میباشد. (بزرگنمایی $\times 1000$)

شاهد (0.159 ± 0.04) مشاهده گردید (نمودار ۱). در صد وسعت سینوزوئیدها (شکل ۱) بر حسب میکرومتر مربع در گروه تجربی (9.250 ± 0.848) افزایش معنادار در مقایسه با گروه شاهد (7.176 ± 0.434) نشان داد (نمودار ۱). در بررسی میانگین تعداد هسته هپاتوسیتها (شکل ۲) در گروه تجربی (51.48 ± 0.980) کاهش معنادار در مقایسه با گروه شاهد (52.84 ± 1.357) و میانگین تعداد سلول های خونی (شکل ۲) در گروه تجربی (34.96 ± 1.741) افزایش معنادار در مقایسه با گروه شاهد (18.68 ± 0.898) مشاهده گردید (نمودار ۲).

خوردار بوده است (جدول ۱). میانگین وزن جفت در گروه تجربی (0.15 ± 0.036) نسبت به گروه شاهد (0.18 ± 0.004) کاهش معنادار داشته است (جدول ۱). یافته های تأثیر عصاره گیاه سنجد بر هیستولوژی کبد به این صورت بوده است که در جنین های گروه شاهد هیچگونه تغییرات هیستومورفومتریک در بافت کبد یافت نشد و تغییرات ایجاد شده در بافت کبد جنین های گروه تجربی شامل: وسعت اشغال شده توسط هپاتوسیتها (شکل ۱) بر حسب میکرومتر مربع در گروه تجربی (دریافت کننده سنجد با دوز 500 mg/kg) (0.155 ± 0.029) کاهش معنادار در مقایسه با گروه



شکل ۱: مقطع میکروسکوپی از بافت کبد جنین موش ۱۸ روزه را در گروه های شاهد (A) و تجربی (دوز ۵۰۰ mg/kg) (B). کاهش وسعت اشغال شده توسط هپاتوسیت ها در گروه تجربی نسبت به گروه شاهد و نیز افزایش در صد وسعت سینوزوئید ها در گروه تجربی در مقایسه با گروه شاهد مشاهده میشود. H: هپاتوسیت، S: سینوزوئید (رنگ آمیزی H&E و بزرگنمایی ۴۰۰x)



شکل ۲: مقطع میکروسکوپی از بافت کبد جنین موش ۱۸ روزه را در گروه های شاهد (A) و تجربی (دوز ۵۰۰ mg/kg) (B). کاهش تعداد هسته هپاتوسیت ها در گروه تجربی در مقایسه با گروه شاهد و از سوی دیگر افزایش تعداد سلول های خونی در گروه تجربی در مقایسه با گروه شاهد مشاهده میشود. H: هپاتوسیت، RBC: سلول های خونی (رنگ آمیزی H&E و بزرگنمایی ۱۰۰۰x).

همچنین نتایج ما نشان داد که میانگین وزن جفتها در گروه تجربی در مقایسه با گروه شاهد کاهش معناداری داشته است و همچنین در گروه دریافت کننده دوز ۵۰۰ میلی گرم بر کیلو گرم وزن بدن ضایعات هیستولوژیکی در بافت کبد جنین مشاهده گردید. همسو با تحقیق ما بررسیهای انجام شده توسط مرتضی انوری و همکارانش میباشد زیرا ایشان اثر دم کرده گیاه آویشن شیرازی (که حاوی کارواکرول که یکی از ترکیبات مشترک موجود در سنجد و گیاه آویشن است) بر روی جنینها و جفتهای موش بزرگ آزمایشگاهی را بررسی کردند و نشان دادند که مصرف آویشن شیرازی در هفته ی دوم بارداری منجر به بروز تغییراتی در اندازه دم جنین و قطر جفت آنها شده است و میانگین قطر جفت در گروه تجربی در مقایسه با

بحث

تصور بر اینستکه استفاده از ترکیبات گیاهی در دوران بارداری چندان تاثیر منفی بر رشد و تکامل جنین نخواهد داشت. از سوی دیگر تحقیقات چندانی در مورد مصرف عصاره سنجد در دوران بارداری و تاثیر آن بر رشد و نمو جنین و بافت کبد آن صورت نگرفته است. تحقیق حاضر نشان داد که استفاده از عصاره آبی سنجد به میزان ۵۰۰ میلی گرم بر کیلو گرم اثرات تراتوژنیک بر رشد جنینهای موش و بافت کبد آنها داشته است. بدین ترتیب که در جنین های گروه تجربی دریافت کننده عصاره آبی سنجد درصد جنینهای آتروفیه و نیز درصد جفتهای بدون جنین که نشانگر جذب جنینها میباشد در مقایسه با گروه شاهد به شدت افزایش یافته است.

بالعکس کاهش تعداد سلول های هپاتوسیت می تواند بیانگر تاخیر در تمایز بافت کبد از مرحله خون سازی به مرحله تولید صفرا توسط هپاتوسیتها در دوران جنینی پس از مصرف عصاره سنجد باشد. در همین راستا مطالعه کریمی و همکارانش در بررسی سمیت تحت حاد عصاره آبی هسته سنجد در موش صحرایی بیانگر آسیب جدی بافت کبدی به صورت نکروز انعقادی بود و آنزیم هایی همچون ALT, AST, ALP, LDH که در سنجش ضایعات کبدی مورد استفاده قرار می گیرد افزایش یافته بودند (۱۳). در تحقیق ما نیز، مشابه پژوهش ذکر شده آسیب بافت کبدی در اثر مصرف عصاره آبی سنجد مشاهده شد. هرچند که مکانیسم های دقیق تاثیر عصاره سنجد بر رشد جنین بخوبی شناخته نشده اند و برای شناخت آنها نیازمند پژوهشهای بیشتر میباشد.

نتیجه گیری

عصاره سنجد با دوز ۵۰۰ میلی گرم بر کیلوگرم سبب اختلال رشد و نمو جنین و جفت موشهای باردار گردیده و سبب تغییرات هیستومورفومتریک در بافت کبد جنینها گردیده است.

تشکر و قدردانی

این پژوهش با حمایت مالی معاونت محترم پژوهش دانشکده پزشکی دانشگاه علوم پزشکی بقیه الله (عج) انجام شده است که بدین وسیله تقدیر و تشکر میگردد.

گروه شاهد کاهش معنی داری داشته است. به نظر میرسد در تحقیق حاضر احتمالاً کارواکرول توانسته باشد یکی از عوامل کاهش دهنده قطر در جفتهای گروه تجربی محسوب گردد. نتایج ما در مورد وزن و طول سری-دمی جنین ها نشان داد که در گروه تجربی نسبت به گروه شاهد افزایش معنا داری مشاهده شد. میتوان احتمالاً این افزایش وزن و طول سری-دمی جنین ها را به فلاونوئید موجود در عصاره سنجد نسبت داد زیرا این ماده هم از جفت عبور کرده و در مایع آمنیوتیک مشاهده گردیده است (۱۵،۱۶) و نیز با دارا بودن اثر آنابولیک (۱۷) باعث افزایش تراکم استخوان در موش های صحرایی فاقد تخمدان گردیده است (۱۸). فلاونوئیدها همچنین باعث افزایش ترکیبات کلسیمی در بافت دیافیز در سیستم کشت ران موش صحرایی نیز شده اند (۱۹). در نتیجه به نظر میرسد که افزایش CRL در جنینهای گروه تجربی احتمالاً به دنبال افزایش ترکیبات کلسیمی باشد که با حضور فلاونوئید جذب بالاتری در بدن جنینها داشته است. در تحقیق انجام شده توسط طلایی خوزانی و همکارانش تاثیر عصاره سنجد بر استخوان سازی و غضروف سازی در جوانه ی اندام حرکتی موش های باردار دریافت کننده ۵۰ میلی گرم بر کیلو گرم عصاره سنجد در شرایط In vitro نشان داده شده است به این ترتیب که عصاره سنجد تمایز سلولهای غضروفی کاهش می یابد ولی به طور قابل توجهی سبب افزایش طول استخوان ران موشها شده است گرچه حجم استخوان و غضروف آنها را کاهش داده است (۱۱). از سوی دیگر افزایش معنادار تعداد سلولهای خونی در جزائر خونی موجود در بافت کبد جنینها و

References

1. Nortier JL, Vanherweghem JL. For patients taking herbal therapy-lessons from aristolochic acid nephropathy. *Nephrol. Dial. Transplant* 2007; 22 (6): 1512 - 7
2. Heidari, M., Razban, p., The effect of Valeriana Officinalis Extract on picrotoxin-induced seizures in mice, 1383, Kerman University of Medical Sciences; 11(2): 100-108 [Persian].
3. Magee L, Vohra S, Matsui D, Bérard A, Johnson B, Moretti M AND Einarson A. Mother Nature: Establishing a Canadian Research Network for Natural Health Products (NHPs) During Pregnancy and Lactation. *J. Altern. Complement Med* 2008; 14 (4): 369 – 72.
4. Azhdari A. Collection of traditional and herbal, 1372, and it started publishing Mashhad, (243) [Persian].
5. Ramezani M, Hosseinzade H, Daneshmand N. Antinociceptive effect of Elaeagnus angustifolia fruit seeds

- in mice. *Fitoterapia* 2001;72(3):255-62.
6. Ahmadiani A, Hosseiny J, Semnani S, Javan M, Saeedi F, Kamalinejad M, Saremi S. Antinociceptive and anti inflammatory effect of *Elaeagnus angustifolia* fruit extract. *J thnopharmacol* 2000;72(1-2):287-92.
 7. Gupta MB, Nath R, Srivastava N, et al. Anti-inflammatory and anti pyretic effect of sitosterol. *planta Med* 1979;3:157-63.
 8. Goncharova N, Glushenkova A. Lipids of oleaste fruit. 1990;1:17-21.
 9. Kousova RD, Kazakov A. Phenolic compounds in fruit of *Elaeagnus angustifolia*. *Khim.Prii.soedin* 1998; 8:455-6.
 10. Gurbuz I, Ustun O, Yesilada E, Sezik E, Kutsal O. Anti-ulcerogenic activity of some plants used, as folk remedy in Turkey. *J.Ethnopharmacol.*2003;88:93-7.
 11. Talaei-Khozani T, Vojdani Z, et al. Toxic Effect of *Elaeagnus angustifolia* Fruit Extract on Chondrogenesis and Osteogenesis in Mouse Limb Buds, *Tokai J Exp Clin Med.* 2011; Vol. 36, No. 3, pp. 63-70 suspend.
 12. Dezfulian A, Shariatzadeh SMA. [Histology] Hypoglycemic and anti hyperglycemic activity of *alternifolium* (Wt.) Walp. Seed extracts in normal and diabetic rats. *AEEIZH.2007Phytomedicine*; 8(2):88-93 [Persian].
 13. Karimi Gh, Khoie A, Hosseinzadeh H, Shojaie Sh. Evaluation of acute toxicity of *Elaeagnus angustifolia* L. extract of core measures. 2003; 54-47:(8)2 [Persian]
 14. Shariatzadeh MS, et al. Study of Teratogenic Effects of Extract of *Berberis Integerrima* on Liver Tissue in Mouse Embryo, *Journal of Cell & Tissue(JCT)*, Spring 2013; 4(1): 63-70 [Persian].
 15. Engel SM, Levy B, Liu Z, Kaplan D, Wolff MS. Xenobiotic phenols in early pregnancy amniotic fluid. *Reprod. Toxicol.* 2006; 21:110-112.
 16. Foster WG, Chan S, Platt L, Hughes CL. Detection of phytoestrogens in samples of second trimester human amniotic fluid. *Toxicol.Lett.*2002;129:199-205.
 17. Degen GH, Janning P, Diel P, Michna H. Transplacental transfer of phyto-estrogen daidzein in DA/Han rat. *Arch.Toxicol. BOHHM*, 2007;76:23-29.
 18. Horcajada-Molteni MN, Crespy V, Coxam V, Davicco MJ, Rémésy C, Barlet JP. Rutin inhibits ovariectomy-induced osteopenia in rats. *J. Bone. Miner. Res.* 2000; 15: 2251-2258.
 19. Yamaguchi M, Hamamoto R, Uchiyama S, Ishiyama K. Effects of flavonoid on calcium content in femoral tissue culture and parathyroid hormone-stimulated osteoclastogenesis in bone marrow culture in vitro. *Mol. Cell. Biochem.* 2007; 303: 83-88.

A Survey on the Effects of *Elaeagnus Angustifolia* Extract on Liver Tissue of Mouse Embryo

Faranak Najd.,

Department of Biology, Biological Sciences Faculty, Islamic Azad University OF Tehran, North Branch, Tehran, Iran.
Email: Faranak.Najd@yahoo.com

Homayoon Sadraie.,

Neurosciences Research Center, Department of Anatomy, Baqiyatallah University of Medical Sciences, Tehran, Iran.

Mahnaz Azarnia.,

Department of Biology, Kharazmi University, Tehran, Iran

Gholamreza Kaka.,

Neurosciences Research Center, Baqiyatallah University of Medical Sciences, Tehran, Iran.

Mohammad Kamalinejad.,

Pharmacology group, Shahid Beheshti University of medical Science, Tehran, Iran.

Received:24/06/2014, Revised:06/07/2014, Accepted:25/08/2014

Corresponding author:

Homayoon Sadraie,
Baqiyatallah University,
Neurosciences Research Center,
Tehran, Iran.
E-mail: h_sadraie@yahoo.com

Abstract

Background: The aim of this study was to evaluate the effects of *Elaeagnus Angustifolia* extract on mouse embryonic development of Balb/c.

Materials and Methods: Thirty pregnant mice were randomly divided into two groups. Control group consumed drinking water, and the experimental group during pregnancy received the aqueous extract at a dose of 500 mg/ kg. Pregnant mice were killed at 18th gestation day and fetal and placental weight and length of the crown-rump of fetuses were measured and recorded. After fixation and tissue processing, liver embryos were taken out and tissue sections were prepared. After staining with hematoxylin-eosin, histomorphometry was investigated. Then obtained results were statistically analyzed.

Results: No apparent abnormality was observed in embryos. The mean of crown-rump length of fetuses in the experimental group was not shown a significantly increased than control group. The mean of fetal weight in the experimental group was significantly decreased than control group. The mean weight of the placenta in the experimental group was significantly reduced compared to control group. In a histomorphometry analysis in the embryo liver of experimental group, with regard to the mean of size percentage of sinusoids and mean number of blood cells significantly increased in experimental group compared to control group. The mean total surface that occupied by hepatocyte and Mean number of hepatocyte nuclei significantly decreased in experimental group compared to control group.

Conclusion: It seems prescribing aqueous extract of *Elaeagnus Angustifolia* at dose of 500 mg/kg to pregnant mice can cause developmental abnormalities in the fetus and placenta.

Keywords: *Elaeagnus angustifolia*, Liver, Fetus, mouse