

# اثرات محافظتی دیکلوفناک سدیم و بتامتازون در اپیتلیوم قرنيه چشم خرگوش‌های آلوده به خردل در مرحله حاد

غلامرضا کاکا<sup>۱</sup>، مصطفی نادری<sup>۲</sup>، خسرو جدیدی<sup>۲</sup>، سید همایون صدرایی<sup>۳</sup>، محمد حسین اسدی<sup>۳</sup>، غلامرضا پورحیدری<sup>۴</sup>  
<sup>۱</sup> استادیار مرکز تحقیقات علوم اعصاب کاربردی، دانشگاه علوم پزشکی بقیه الله (عج)  
<sup>۲</sup> دانشیار گروه چشم پزشکی، دانشگاه علوم پزشکی بقیه الله (عج)  
<sup>۳</sup> دانشیار گروه علوم تشریح، دانشگاه علوم پزشکی بقیه الله (عج)  
<sup>۴</sup> دانشیار گروه فارماکولوژی، دانشگاه علوم پزشکی بقیه الله (عج)

نشانی نویسنده مسؤول: تهران، اقدسیه، سه راه اراج، دانشگاه علوم پزشکی بقیه الله (عج)، مرکز علوم اعصاب، دکتر غلامرضا کاکا  
E-mail: gh\_kaka@yahoo.com

وصول: ۸۹/۵/۱۰، اصلاح: ۸۹/۸/۲۲، پذیرش: ۸۹/۹/۱۵

## چکیده

**زمینه و هدف:** چشم از حساس‌ترین اعضا در مواجهه با گاز خردل (Sulfur Mustard or Hun Distilled) است. تأثیر درمانی عوامل ضدالتهابی بر کاهش ضایعات اپیتلیال قرنيه ناشی از خردل در مطالعات مختلفی نشان داده شده است. مطالعه حاضر به بررسی اثرات محافظتی استفاده از قطره‌های بتامتازون، دیکلوفناک سدیم و بتامتازون- دیکلوفناک سدیم در اپیتلیوم قرنيه چشم خرگوش‌های آلوده به خردل پرداخته است.

**مواد و روش‌ها:** در این مطالعه تجربی، از ۳۶ سر خرگوش استفاده شد که به‌طور تصادفی در ۶ گروه مساوی قرار گرفتند. گروه‌ها شامل سه گروه شاهد، حلال، خردل و سه گروه محافظتی بودند که قبل از مواجهه با خردل قطره‌های بتامتازون، دیکلوفناک سدیم و بتامتازون-دیکلوفناک سدیم را دریافت کرده بودند. حیوانات به مدت دو هفته نگهداری شده و گروه‌های محافظت هر هشت ساعت یک‌بار قطره‌ها را دریافت نمودند. معاینه پس از شروع آزمایش در روزهای اول، دوم، پنجم، هفتم و چهاردهم توسط متخصصین چشم به‌وسیله اسلیت لمپ تحت بیهوشی انجام شد. در پایان روز چهاردهم، نمونه‌های بافتی از قرنيه برداشته شد و جهت بررسی فراساختار اپیتلیوم قرنيه آماده شد. در تجزیه و تحلیل داده‌ها از آزمون آنالیز واریانس یک طرفه توسط نرم‌افزار SPSS 13 استفاده گردید.

**یافته‌ها:** از دیدگاه بالینی، نقص اپیتلیوم قرنيه در پایان روز چهاردهم در گروه محافظتی دیکلوفناک سدیم ( $4/2 \pm 1/32$ ) در مقایسه با گروه خردل ( $68/7 \pm 8/42$ ) کاهش معناداری داشت ( $P=0/034$ )؛ گروه بتامتازون- دیکلوفناک سدیم ( $4/2 \pm 1/17$ ) در مقایسه با گروه خردل نیز کاهش معناداری داشت ( $P=0/031$ ). این آسیب در گروه محافظتی بتامتازون مشاهده نگردید. فراساختار سطح اپیتلیوم قرنيه و میکروویلی‌های سطح سلول‌های آن در گروه محافظت با بتامتازون تقریباً مشابه گروه شاهد بود.

**نتیجه‌گیری:** نتایج نشان می‌دهد که بتامتازون توانسته است از آسیب اپیتلیوم قرنيه در چشم خرگوش‌های آلوده به خردل جلوگیری نماید. (مجله دانشگاه علوم پزشکی و خدمات بهداشتی درمانی سبزوار، دوره ۱۷/ شماره ۴ / صص ۲۳۵-۲۲۹).  
**واژه‌های کلیدی:** گاز خردل؛ محافظت؛ بتامتازون؛ دیکلوفناک سدیم؛ نقص اپیتلیوم قرنيه.

## مقدمه

چشم از حساس‌ترین اعضا در مواجهه با گاز خردل (Sulfur Mustard or Hun Distilled or HD) بوده و پاسخ التهابی را بلافاصله در قرنیه آغاز می‌کند (۱،۲). تاکنون هیچ درمان قطعی برای کاهش ضایعات چشمی با خردل یافت نشده است (۳). گرچه تعدادی از پادزهرها در مقابل ضایعات چشمی حاد بررسی شده است، لیکن علائم بیماری همچنان باقی است (۴). به طوری که تعدادی از جانبازان شیمیایی آسیب دیده با این عامل حتی پس از گذشت بیست سال از آسیب چشمی دچار سوراخ شدگی در قرنیه شدند (۵).

در بررسی با میکروسکوپ الکترونی، سه نوع سلول روشن، تیره و بینابینی در سطح اپیتلیوم قرنیه قابل تشخیص می‌باشد. سلول‌های روشن جوان‌ترین سلول‌ها و حاوی مقدار فراوانی میکروویلی در سطح خود می‌باشند. سلول‌های تیره بالغ‌ترین سلول‌های در حال ریزش هستند بر سطح خود مقدار بسیار کمی میکروویلی دارند که سلول‌های بینابینی حد فاصل بین دو سلول تیره و روشن بوده و مدت زمان کمی از رسیدن آن‌ها به سطح قرنیه می‌گذرد (۶).

یکی از مکانیسم‌هایی که باعث بروز عوارض HD می‌شود، آلکیلاسیون ناشی از این عامل شیمیایی است که این امر موجب اثرات توکسیک در اجزاء سلولی شده و در نتیجه باعث آزاد شدن واسطه‌های التهابی می‌گردد (۲). با توجه به این که انجام واکنش خردل در بدن و بروز عوارض چشمی حداقل ۲ ساعت و به طور متوسط ۴ الی ۸ ساعت به طول می‌انجامد (دوره کمون)، ضروری است که ابتدا محافظت دارویی و سپس درمان به سرعت شروع گردد زیرا پس از آلکیلاسیون که بیشترین مقدار آن در چند ساعت اول آلودگی صورت می‌گیرد، اقدامات درمانی بعدی نتیجه قطعی نخواهد داشت و عمدتاً کم تأثیرند. یکی از مکانیسم‌های بیوشیمیایی بسیار مهمی که منجر به آسیب سلولی و مرگ آن‌ها در مواجهه با خردل می‌گردد،

اثر رادیکال‌های آزاد است که قابلیت ترکیب با لیپیدها، پروتئین‌ها و اسیدهای نوکلئیک را داشته و نهایتاً می‌تواند منجر به آسیب و مرگ سلولی گردد. با توجه به تمایل زیاد خردل در ترکیب با عوامل نوکلئوفیلیک در صورتی که دوز مناسبی از مواد بیوشیمیایی و فارماکوتیک نظیر بتامتازون و دیکلوفناک سدیم را از طریق موضعی به محل برسانیم، پیش‌بینی می‌شود این مواد بتوانند از طریق رقابت با خردل، چشم را از اثرات مخرب آن مصون نگاه دارند (۷). درمان‌های ضدالتهابی ممکن است بعضی از ضایعات ناشی از HD را بهبود بخشد، همان‌گونه که از آلکیلاسیون که در دقایق اولیه بعد از مواجهه با HD اتفاق می‌افتد، جلوگیری نموده و روند آزاد شدن واسطه‌های شیمیایی بعد از مواجهه با HD را کندتر می‌کند (۸). تأثیر درمانی استفاده موضعی از عوامل ضدالتهابی کورتیکواستروئیدها و غیر استروئیدها بر کاهش ضایعات اپیتلیال قرنیه ناشی از HD در برخی پژوهش‌ها نشان داده شده است (۹-۷). از آنجایی که بتامتازون و دیکلوفناک سدیم از جمله داروهای ضد التهابی هستند که توسعه و پیشرفت التهاب را تعدیل کرده و موجب محافظت بافت می‌شود، این داروها واسطه‌های التهاب را کاهش داده، سنتز لپوکورتین را افزایش می‌دهند. همچنین این داروها تولید و کاهش القاء آنزیم‌های واسطه‌های التهابی را غیر فعال می‌کند. بنابراین شروع و ادامه التهاب را کم کرده و تشکیل پروستاگلاندین را کاهش می‌دهد. هدف از این مطالعه بررسی اثرات محافظتی بتامتازون، دیکلوفناک سدیم و بتامتازون-دیکلوفناک سدیم بر اپیتلیوم قرنیه چشم خرگوش‌های آلوده به HD می‌باشد.

## مواد و روش‌ها

در این تحقیق تجربی، از ۳۶ سر خرگوش سفید نژاد نیوزیلندی با وزن ۲/۲-۱/۸ کیلوگرم و عمر تقریبی شش ماه (خریداری شده از مؤسسه رازی) استفاده شد. حیوانات در قفس‌های استاندارد به صورت انفرادی در

محلول HD برای گروه خردل و گروه‌های محافظت تنها یک بار توسط سمپلر در زیر هود و مستقیماً بر روی قرنیه چشم راست چکانده شد و جهت پخش شدن محلول HD در تمام چشم، پلک‌ها پنج مرتبه به صورت دستی و به آرامی باز و بسته شد. نرمال سالین نیز برای گروه حلال تنها یک بار استفاده شد.

گروه‌های محافظت هر هشت ساعت یکبار تا ۱۴ روز قطره مربوطه را دریافت کردند. معاینه چشم خرگوش‌ها در روزهای اول، دوم، پنجم، هفتم و چهاردهم توسط دو پزشک فوق تخصص قرنیه و با استفاده از اسلیت لمپ و تحت بیهوشی انجام گرفت و میزان نقص در اپیتلیوم قرنیه (CED) در حالی که گروه‌ها برایشان نامشخص بود، نمره‌دهی شد. در صورت سلامت کامل سطح اپیتلیوم قرنیه نمره صفر، مشاهده نقص یا آسیب کم نمره یک یا ۲۵ درصد، وجود نقص یا آسیب متوسط نمره دو یا ۵۰ درصد، مشاهده نقص یا آسیب زیاد نمره سه یا ۷۵ درصد و مشاهده نقص یا آسیب شدید نمره چهار یا ۱۰۰ درصد داده شده و اطلاعات در جداول مربوطه ثبت می‌شد.

**نمونه برداری:** آماده‌سازی نمونه‌ها جهت بررسی فراساختار سطح اپیتلیوم قرنیه از ناحیه بین محیط تا مرکز قسمت فوقانی قرنیه به این ترتیب انجام شد (۹). سطح نمونه‌ها قبل از فیکس کردن ابتدا توسط سرم فیزیولوژی و سپس توسط محلول بافر کنترل شستشو شد. سپس فیکساسیون اولیه در محلول گلو تار آلدئید ۲/۵ درصد انجام و با سه بار شستشو توسط بافر فسفات ادامه یافت. فیکساسیون ثانویه در محلول یک درصد تتراکسیداسمیوم اجرا و سپس آگیری بافت توسط استون صعودی (۳۰، ۴۰، ۵۰، ۷۰، ۸۰، ۹۰، ۱۰۰) برای مدت نیم ساعت انجام شد. در مرحله خشک کردن نمونه‌ها مدت ۷۲ ساعت به فریزر ۸۰- درجه سانتیگراد منتقل و سپس سریعاً به مدت ۶ ساعت به دستگاه لیوفیلیزر منتقل گردید. در مرحله بعد، نمونه‌ها توسط چسب نقره بر روی پایه مخصوص

دمای  $22 \pm 2$  درجه سانتیگراد نگه‌داری گردیده و برای سازگاری با محیط جدید به مدت یک هفته با غذای آماده Pellet (تهیه شده از مرکز خوراک دام پارس) و آب به میزان مورد نیاز تغذیه شدند. سپس خرگوش‌ها به صورت تصادفی در شش گروه شش تایی به ترتیب زیر قرار گرفتند. لازم به ذکر است که فقط چشم راست حیوانات تحت آزمایش قرار گرفت.

**گروه‌های آزمایشی:** گروه‌های آزمایشی عبارت بودند از: گروه اول (Normal = N): این گروه یا گروه شاهد هیچ گونه ماده‌ای را دریافت نکرد.

گروه دوم (Solvent): این گروه یا شش در چشم راست مقدار ۵۰  $\mu\text{lit}$  حلال سالین دریافت نمود.

گروه سوم (HD): گروه محلول خردل، محلول سولفور موستارد ۰/۵ درصد به مقدار ۵۰  $\mu\text{lit}$  (مخلوط ۰/۲۵ سولفور موستارد خالص و ۴۹/۷۵  $\mu\text{lit}$  حلال سالین) را در چشم راست دریافت نمود.

گروه چهارم (B): گروه بتامازون ابتدا یک قطره بتامازون ۱٪ (ساخت شرکت سینا دارو) و پس از ده دقیقه ۵۰  $\mu\text{lit}$  محلول خردل دریافت نمود.

گروه پنجم (D): گروه دیکلوفناک سدیم ابتدا یک قطره دیکلوفناک سدیم ۱ درصد (شرکت باختر بیوشیمی) و پس از ده دقیقه ۵۰  $\mu\text{lit}$  محلول خردل دریافت نمود.

گروه ششم (BD): گروه بتامازون- دیکلوفناک سدیم ابتدا یک قطره بتامازون و ده دقیقه بعد یک قطره دیکلوفناک سدیم و پس از ده دقیقه ۵۰  $\mu\text{lit}$  محلول خردل دریافت نمود.

**نحوه انجام آزمایش و نمونه برداری:** حیوانات با ترکیب کتامین (Ketamine) (۵۰ mg/kg) و زایلیزین (Xylazine) (۵ mg/kg) به صورت تزریق داخل عضلانی بیهوش شدند. سپس معاینه چشم‌ها قبل از مواجهه با محلول سولفور موستارد، جهت اطمینان از سلامت آن‌ها و پس از انجام آزمایشات توسط متخصصین چشم به وسیله اسلیت لمپ انجام شد.

در روز پنجم به طور مؤثر و معناداری موجب جلوگیری از پیشرفت CED شد ( $P=0/043$ ). در روز چهاردهم در گروه محافظتی دیکلوفناک سدیم ( $4/2 \pm 1/32$ ) در مقایسه با گروه خردل کاهش معناداری داشت ( $P=0/034$ ) و گروه بتامتازون- دیکلوفناک سدیم ( $4/2 \pm 1/17$ ) در مقایسه با گروه خردل نیز کاهش معناداری داشت ( $P=0/031$ ). این آسیب در گروه محافظتی بتامتازون مشاهده نگردید (نمودار ۱).

در بررسی EM در گروه شاهد مرز و حدود سلول‌ها کاملاً مشخص (Arrow) و سطح سلول‌ها هموار و در وسط هر سلول برآمدگی کوچکی مربوط به هسته سلول‌ها (Arrow Head) و هر سه نوع سلول تیره (Da) خاکستری (G) و روشن (L) دیده می‌شود.

در گروه HD، مرز و حدود سلول‌ها نامشخص و سطح سلول‌ها کاملاً ناهموار بوده و آرایش اپیتلیالی قرنیه به هم ریخته و اثری از سه نوع سلول تیره، خاکستری و روشن دیده نمی‌شود.

در گروه B، مرز و حدود سلول‌ها مشخص (Arrow) و سطح سلول‌ها کمی ناهموار و از یکدیگر جدا شده‌اند، برآمدگی مربوط به هسته تقریباً در وسط سلول‌ها (Arrow Head) دیده می‌شود. در این گروه ساختمان اپیتلیالی قرنیه تا حد زیادی حفظ شده است. سلول‌ها مشابه گروه N چند وجهی اما کمی کوچک‌تر از گروه N

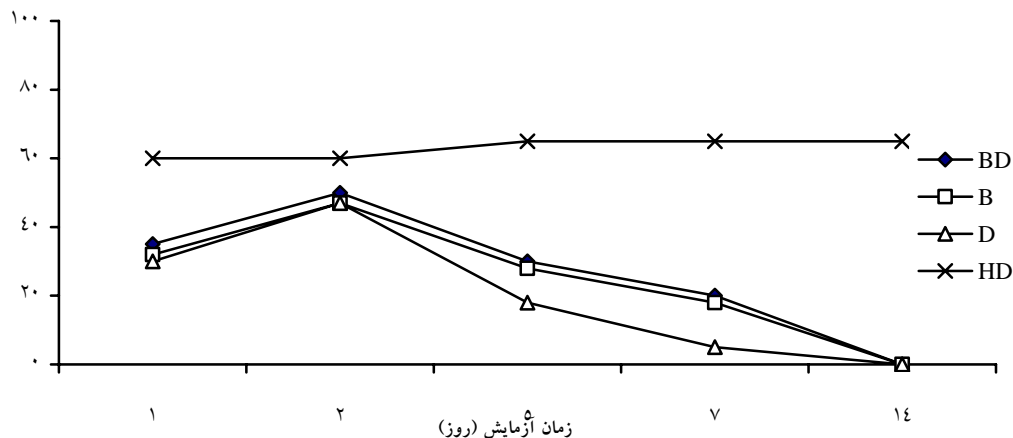
چسبانده شد تا در عین حال از آسیب دیدن آن‌ها در حین جابجایی جلوگیری شود. در پایان، نمونه‌ها به دستگاه اسپوترکوتر (Spoter Coater) مدل SCD-005 ساخت شرکت BAL-TEC منتقل گردید تا سطح نمونه‌ها با لایه‌ای از طلا به ضخامت ۱۲ نانومتر پوشش داده شود. نمونه‌های پوشش دار به منظور مشاهده و عکس‌برداری با میکروسکوپ الکترونی اسکینینگ زایس مدل DSM-940A منتقل گردید. تصاویر با بزرگنمایی‌های مختلف جهت مطالعات کیفی تهیه شد.

**تجزیه و تحلیل آماری:** در تجزیه و تحلیل اطلاعات از آزمون آماری آنالیز واریانس یک‌طرفه و نرم‌افزار SPSS نسخه ۱۳ استفاده گردید. مقادیر ارائه شده در تمام نمودارها بر حسب انحراف معیار  $\pm$  میانگین می‌باشد.

## یافته‌ها

در مقایسه بین متغیرهای CED و همچنین فراساختار سطح اپیتلیوم قرنیه، بین گروه شاهد و گروه HD هیچ اختلاف معناداری مشاهده نشد. بنابراین از ذکر آن در زیرنویس نمودارها و نتایج خودداری شده است.

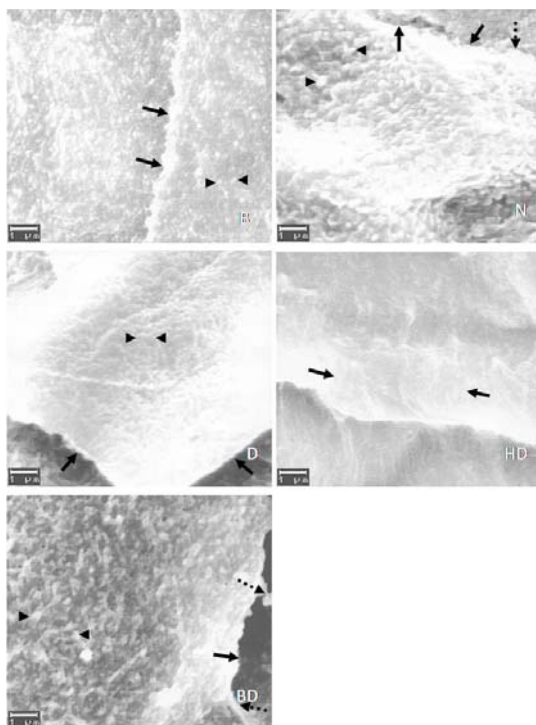
در بررسی بالینی میزان CED طی روز اول در گروه HD به ۶۳ درصد و تا روز چهاردهم با یک سیر تدریجی صعودی به ۶۸ درصد ( $68/7 \pm 8/42$ ) رسید. در بین هر سه نوع محافظت فقط محافظت با قطره بتامتازون



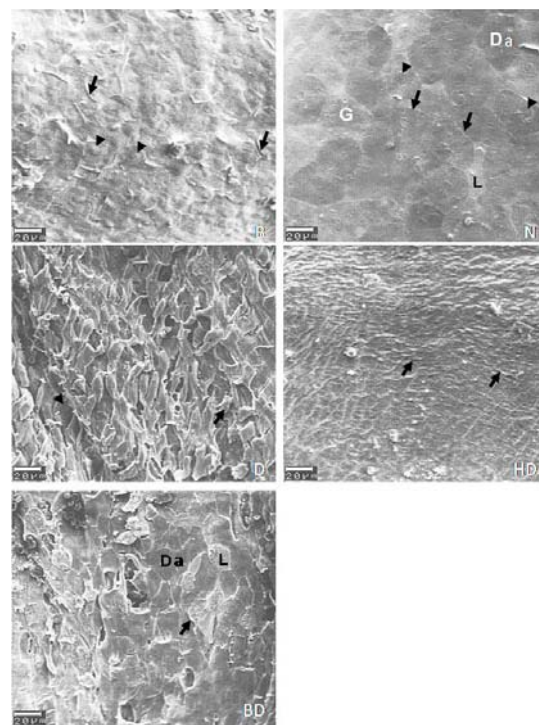
نمودار ۱: مقایسه میانگین درصد نقص در اپیتلیوم قرنیه یا CED در گروه‌های محافظت با گروه HD در روزهای مختلف؛ کاربرد داروها مخصوصاً بتامتازون باعث جلوگیری معنادار از افزایش این عارضه شده است

در همین بررسی با بزرگنمایی بیشتر در گروه N قسمتی از سطح یک سلول و تعداد زیادی میکروویلی بر روی آن دیده می‌شود (Arrow Head). تعدادی از اتصالات بین سلولی در حاشیه سلول‌ها مشاهده می‌شود (Interrupted Arrow). در گروه HD، قسمتی از سطح یک سلول دیده می‌شود که سطح آن کاملاً ناهموار بوده و چین‌هایی طولی و موازی (Arrow) در آن ایجاد شده است. در این گروه میکروویلی‌ها کاملاً از بین رفته‌اند. در گروه B، مرز و حدود دو سلول مشخص (Arrow) و میکروویلی‌ها به صورت نقاط روشن (Arrow Head) و به تعداد کمتر دیده می‌شود. در گروه D، مرز و حدود سلول‌ها مشخص (Arrow) و سطح سلول‌ها ناهموار بوده و این ناهمواری به صورت اختلاف سطح بین سلول‌ها دیده می‌شود. میکروویلی‌ها در این سلول نیز از بین رفته یا بسیار کوتاه

می‌باشد. در گروه D، مرز و حدود سلول‌ها تا حدودی مشخص (Arrow) و سطح سلول‌ها کاملاً ناهموار بوده (Arrow Head) و سلول‌ها از یکدیگر جدا شده و ساختار اپیتلیالی قرنیه کاملاً از بین رفته و سلول‌ها تغییر شکل داده و اثری از سه نوع سلول تیره خاکستری و روشن دیده نمی‌شود. در گروه BD، مرز و حدود سلول‌ها مشخص (Arrow) و سطح سلول‌ها کمی ناهموار بوده و سلول‌ها از یکدیگر جدا شده‌اند. هر سه نوع سلول تیره (Da)، خاکستری (G) و روشن (L) دیده می‌شود. ابعاد سلول‌ها به ترتیب در گروه‌های B, D, BD کمتر از اندازه یک سلول طبیعی شده است و در گروه HD نیز اصولاً نمی‌توان حدود یک سلول را مشخص کرد (شکل ۱).



شکل ۲: تصاویر فراساختار EM از میکروویلی‌های سلول تیره اپیتلیوم قرنیه در پایان آزمایش از گروه‌های مختلف با بزرگنمایی ۱۰۰۰۰، Arrow = حاشیه سلول، Arrow Head = میکروویلی، Interrupted Arrow = اتصال دو سلول اپیتلیالی در گروه‌های مختلف نشان داده شده است.



شکل ۱: تصاویر فراساختاری EM از اپیتلیوم قرنیه در پایان آزمایش از گروه‌های مختلف با بزرگنمایی ۵۰۰، Arrow = حاشیه سلول، Arrow Head = برآمدگی مربوط به هسته، L = سلول اپیتلیالی روشن، Da = سلول اپیتلیالی تیره، G = سلول اپیتلیالی خاکستری در گروه‌های مختلف نشان داده شده است.

شده‌اند (Arrow Head).

در گروه BD، قسمتی از سطح یک سلول مشاهده می‌شود که با سلول‌های دیگر اختلاف سطح دارد. میکروویلی‌ها به صورت نقاط روشن (Arrow Head) و با تراکم کمتری نسبت به گروه N دیده می‌شود. بعضی از اتصالات بین سلولی حفظ شده‌اند (Interrupted Arrow) (تصویر ۲).

## بحث

در خصوص بررسی بالینی با توجه به این‌که مرحله حاد بروز عوارض چشمی حدود ۲ هفته به طول می‌انجامد (۱۰)، در این مطالعه نیز علائم کلینیکی چشم‌ها به مدت ۲ هفته مورد بررسی قرار گرفت. زمان بررسی علائم کلینیکی در بعضی از تحقیقات انجام شده یک هفته و در گروهی دیگر چهار هفته بود (۳،۱۱).

متغیر CED که در این مطالعه بررسی گردید، در تحقیقات مشابه تنها به صورت کلی و بدون ذکر اعداد و ارقام مورد اشاره قرار گرفته و به همین علت مقایسه آن به صورت دقیق با نتایج مطالعه حاضر امکان‌پذیر نمی‌باشد (۲،۳). در مطالعه حاضر، روند بهبود CED در گروهی که توسط بتامتازون تحت درمان قرار گرفته بود مشابه با تحقیقاتی که درمان توسط دگزامتازون صورت گرفت (۲،۳) سیر بهبودی با تأخیر رخ داد ولی این تأخیر تأثیری در نتیجه نهایی نداشت. گروه بتامتازون در روز پنجم و هر سه گروه محافظتی در هفته دوم به طور معناداری از پیشرفت CED جلوگیری کردند. بدین ترتیب می‌توان این نتیجه را گرفت که سرعت تقسیم میتوز در سلول‌های ریشه لیمبال یا سلول‌های تقسیم شونده گذرا (Transient amplifying cells) و مهاجرت سریع این سلول‌ها در سطح قرنیه به درمان‌های استروئیدی و غیر استروئیدی و توأم پاسخ داده و این وضعیت مانع آسیب اپیتلیوم قرنیه در گروه‌های محافظتی شد. در گروه HD، به علت آسیب جدی غدد میبومین و سلول‌های گابلت لوبریکیشن

چشمی به حد کافی وجود نداشت (۱۲)؛ لذا طبیعی است که CED با بهبودی همراه نباشد.

در سایر تحقیقات، عوارض ناشی از HD در گروه تحت درمان با فلزات سنگینی مانند روی و گالیم و همچنین با ترکیب روی و دگزامتازون انجام شد که حداقل ضایعات در قرنیه مشاهده گردید (۳،۱۱). البته در این گروه‌های درمانی ایجاد عروق جدید در قرنیه گزارش گردید، در حالی که این عارضه در مطالعه حاضر در گروه‌های محافظتی مشاهده نشد.

از آنجایی که بتامتازون یک داروی ضد التهابی است، توسعه و پیشرفت التهاب را تعدیل کرده و موجب محافظت بافت می‌شود. این دارو واسطه‌های التهاب (سایتوکاین و کموکاین) را کاهش داده، سنتز لپوکورتین را افزایش داده، تولید و کاهش القاء آنزیم‌های واسطه‌های التهابی (i-NOS, COX-2) را غیر فعال می‌کند. بنابراین هر دو حالت شروع و ادامه التهاب را کم کرده و تشکیل PGE (پروستاگلاندین) را کاهش می‌دهد (۹). این خواص را شاید بتوان دلایل قابل قبولی در تأثیر محافظتی بتامتازون در مقابل HD دانست.

در خصوص بررسی میکروسکپ الکترونی، پترالی نشان داد که ۶ و ۹ ساعت بعد از مواجهه با HD، در ناحیه اپیتلیوم قرنیه خرگوش‌ها، هسته سلول‌ها پیکنوز شده و صدمات سیتوپلاسمی ایجاد شده بود و ۲۴ ساعت بعد از تماس با HD تغییرات شدید در سلول‌های اپیتلیال قرنیه به صورت نکروز و کندگی اپیتلیوم وجود داشت (۱۳). در تحقیق حاضر نیز حتی پس از گذشت دو هفته از مواجهه با HD سطح اپیتلیوم قرنیه کاملاً دارای آسیب می‌باشد.

در تحقیق دیگری نشان داده شد که چشم خرگوش‌های آلوده به HD درمان شده با ایندومتاسین پس از یک هفته ظاهری سالم داشتند (۷،۸). بررسی حاضر نیز نشان داد که گروه محافظت با بتامتازون دارای بهترین ظاهر اپیتلیالی نسبت به دو گروه دیگر می‌باشد. سطح اپیتلیوم در گروه بتامتازون- دیکلوفناک سدیم با کمی

قرنیه در مقابل این عامل جلوگیری کند.

### تشکر و قدردانی

این پژوهش توسط مرکز تحقیقات آسیب‌های شیمیایی دانشگاه علوم پزشکی بقیه الله (عج) تصویب و مورد حمایت مالی قرار گرفته و اجرای آن در گروه آناتومی دانشکده پزشکی دانشگاه علوم پزشکی بقیه الله (عج) اجرا شد که بدین وسیله از مسئولین محترم تشکر و قدردانی می‌شود.

ناهمواری وضعیت مناسب‌تری نسبت به دیکلوفناک سدیم دارد. توضیح این‌که میکروویلی‌ها در سطح سلول‌های اپیتلیال گروه شاهد به وضوح دیده می‌شود. این در حالی است که از میزان تراکم و اندازه میکروویلی‌ها به ترتیب در گروه‌های محافظتی بتامتازون-دیکلوفناک سدیم، بتامتازون و دیکلوفناک سدیم به ترتیب کم و کم‌تر شده است. در مجموع می‌توان نتیجه‌گیری کرد که کاربرد محافظتی قطره‌های بتامتازون و سپس بتامتازون-دیکلوفناک سدیم قبل از مواجهه چشم با خردل می‌تواند از آسیب اپیتلیوم

### References

1. Dacre J, Goldman M. Toxicology and pharmacology of the chemical warfare agent sulfur mustard. *Pharmacol Rev.* 1996;48(2):289-326.
2. Amir A, Turetz J, Chapman S, Fishbeine E, Meshulam J, Kadar T, et al. Beneficial effects of topical anti-inflammatory drugs against sulfur mustard-induced ocular lesions in rabbits. *J Appl Toxicol.* 2000; (Suppl 1):S109-14.
3. Morad Y, Banin E, Averbukh E, Berenshtein E, Obolensky A, Chevion M. Treatment of ocular tissues exposed to nitrogen mustard: beneficial effect of zinc desferrioxamine combined with steroids. *Invest Ophthalmol Vis Sci.* 2005;46(5):1640-6.
4. Vidan A, Luria S, Eisenkraft A, Hourvitz A. Ocular injuries following sulfur mustard exposure: clinical characteristics and treatment. *Isr Med Assoc J.* 2002 ;4(7):577-8.
5. Wagoner MD .Chemical injuries of the eye: current concepts in pathophysiology and therapy. *Surv Ophthalmol.* 1997;41(4):275-313.
6. Holly FJ, Lemp MA. Wettability and wetting of corneal epithelium. *Exp Eye Res.* 1971;11(2):239-50.
7. Ostad, S.N., Kebriaeezadeh, A., Zarekamali, R., Abdollahi, M., Marzban, H., Akhgari, M. The protective effect of indomethacine on ocular damages of sulfur mustard in the rabbit eye. *J. Med. Is.* 2001; 14(4):385-393.
8. Balali-Mood M, Hefazi M. The Clinical Toxicology of Sulfur Mustard. *Arch Iranian Med.* 2005; 8 (3): 162 – 79
9. Monteiro-Riviere N, Inman A. Ultrastructural characterization of sulfur mustard-induced vesication in isolated perfused porcine skin. *Microsc Res Tech.* 1997 ;37(3):229-41.
10. Kadar T, Turetz J, Fishbine E, Sahar R, Chapman S, Amir A. Characterization of acute and delayed ocular lesions induced by sulfur mustard in rabbits. *Curr Eye Res.* 2001;22(1):42-53.
11. Banin.E , Morad.Y , Averbukh.E , Berenshtein.E , Obolensky.A , Yahalom.C, et al. Injury Induced by Chemical Warfare Agents: Characterization and Treatment of Ocular Tissues Exposed to Nitrogen Mustard. *Invest Ophthalmol Vis Sci.* 2003;44(7):2966-72.
12. Vidan A, Luria S, Eisenkraft A, Hourvitz A. Ocular injuries following sulfur mustard exposure: clinical characteristics and treatment. *Isr Med Assoc J.* 2002;4(7):577-8
13. Petrali J, Dick E, Brozetti J, Hamilton T, Finger A. Acute ocular effects of mustard gas: ultrastructural pathology and immunohistopathology of exposed rabbit cornea. *J Appl Toxicol.* 2000; (Suppl 1):S173-5.