

گزارش یک مورد رتینوپاتی به دنبال رادیوتراپی تومور استزیونوروبلاستوما

ابراهیم میکانیکی^۱، سید احمد رسولی نژاد^۲، محمد میکانیکی^۳، امیرحسین شیرزادیان^۳

^۱ دانشیار گروه چشم، دانشکده پزشکی، دانشگاه علوم پزشکی بابل

^۲ استادیار گروه چشم، دانشکده پزشکی، دانشگاه علوم پزشکی بابل

^۳ پزشک عمومی، دانشگاه علوم پزشکی بابل

نشانی نویسنده مسؤل: بابل، دانشگاه علوم پزشکی بابل، دانشکده پزشکی، گروه چشم، دکتر ابراهیم میکانیکی

E-mail: dr_emikaniki@yahoo.com

وصول: ۹۰/۶/۱۵، اصلاح: ۹۰/۷/۲۱، پذیرش: ۹۰/۸/۲۵

چکیده

رتینوپاتی ناشی از رادیاسیون تراپی، مکرراً به دنبال درمان ضایعات مختلف چشمی و اطراف اربیت و همین طور داخل مغزی گزارش شده است. این مقاله به معرفی خانم ۵۱ ساله‌ای می‌پردازد که به دنبال رادیوتراپی ناحیه اربیت چپ دچار کاهش دید شده بود و پس از انجام آنژیوگرافی، تشخیص رتینوپاتی ناشی از رادیاسیون برای وی مطرح گردید. به دنبال درمان با فوتوکواگولاسیون لیزری، بهبودی نسبی در بینایی بیمار مشاهده گردید. هدف از این گزارش، توجه به عارضه رتینوپاتی به دنبال رادیاسیون تراپی در نواحی اطراف چشم، به منظور تشخیص به موقع و در صورت امکان، پیشگیری و یا درمان این عارضه تهدیدکننده بینایی می‌باشد. (مجله دانشگاه علوم پزشکی و خدمات بهداشتی درمانی سبزوار، دوره ۱۸/شماره ۴/صص ۳۰۶-۳۰۹).

واژه‌های کلیدی: رتینوپاتی؛ رادیوتراپی؛ حدت بینایی.

مقدمه

کلی، وقتی دوز کلی تابش اشعه افزایش می‌یابد، احتمال رتینوپاتی هم افزایش می‌یابد (۱۱). با توجه به اهمیت تشخیص به موقع و در صورت امکان، درمان یا جلوگیری از پیشروی این عارضه تهدیدکننده بینایی، این مورد بیمار که به دلیل تابش اشعه به تومور اطراف اربیت چپ، دچار رتینوپاتی ناشی از رادیاسیون تراپی شده، گزارش شده است.

گزارش مورد

خانم ۵۱ ساله‌ای با شکایت تاری دید چشم چپ

رتینوپاتی ناشی از رادیاسیون تراپی نخستین بار توسط استالارد (Stallard) در سال ۱۹۳۳ مطرح گردید (۱). از آن تاریخ به بعد، موارد مکرری از رتینوپاتی ناشی از رادیاسیون به دنبال درمان رتینوبلاستوما (۲،۳)، ملانوما کورئیدال (۴،۵)، کارسینوم نازوفازنژال، تومورهای سینوس‌های پارانازال (۶،۵)، تومور سلول‌های بازال پوست اطراف اربیت (۷)، افتالموپاتی گریوز (۸) و ضایعات داخل مغزی (۹،۱۰) گزارش شده است. به طور

مراجعه کرد که از دو ماه قبل ایجاد شده بود. در سابقه‌اش دریافت رادیاسیون‌تراپی به ناحیه اربیت چپ را داشت. وی دو سال قبل از مراجعه، به دلیل توده تومورال در حفره بینی چپ با گسترش به اربیت چپ و چسبندگی به گلوب، همچنین گسترش به حفره خلفی و تخریب اسفنوئید، تحت معالجه قرار گرفت.

بیوپسی از توده فوق Esthesioneuroblastoma (ENB)، در مرحله سه (در سیستم طبقه‌بندی Kadish) گزارش گردید که بیمار ۳۰ جلسه تحت درمان رادیوتراپی کبالت با دوز ۶۰۰۰ راد در طی مدت شش هفته قرار گرفت. همچنین جهت بیمار، شش دوره شیمی‌درمانی نیز انجام گرفت. پس از تکمیل دوره درمان، بیمار پاسخ مناسبی داشت و علائمش هم بر طرف گردید. بیمار مجدداً حدود ۲۰ ماه بعد با توده‌ای در فک تحتانی چپ مراجعه کرد که در بیوپسی به عمل آمده Solitary Plasmacytoma گزارش گردید و طی بررسی‌های کنترل‌ی مشخص شد که ارتباطی با توده قبلی ندارد. مجدداً ۲۵ جلسه رادیوتراپی جهت توده مذکور انجام گردید، پس از مدتی بیمار با شکایت تاری دید چشم چپ به درمانگاه چشم بیمارستان شهید بهشتی مراجعه نمود.

بیمار تحت معاینات کامل افتالمولوژیک قرار گرفت و نهایتاً جهت تأیید تشخیص آنژیوگرافی انجام شد. در معاینه Visual acuity (VA) چشم چپ $\frac{6}{10}$ بود. هیچ‌گونه یافته غیرطبیعی در سگمان قدامی چشم یافت نشد.

فشار داخل چشمی نرمال بود. لنز شفاف بود. هیچ علامتی دال بر Rubeosis Iridis پیدا نشد. سگمان خلفی چشم درگیر شده بود. در فوندوسکوپ، ادم در ماکولا همراه با تجمع لیپید و همچنین خونریزی منتشر پره رتینال و رتینال و cotton wool spot مشهود بود (تصویر ۱A). آنژیوگرافی با فلورسئین نیز در فاز ابتدایی در برخی مناطق نشت و در برخی نواحی، بلوک فلورسئین را نشان

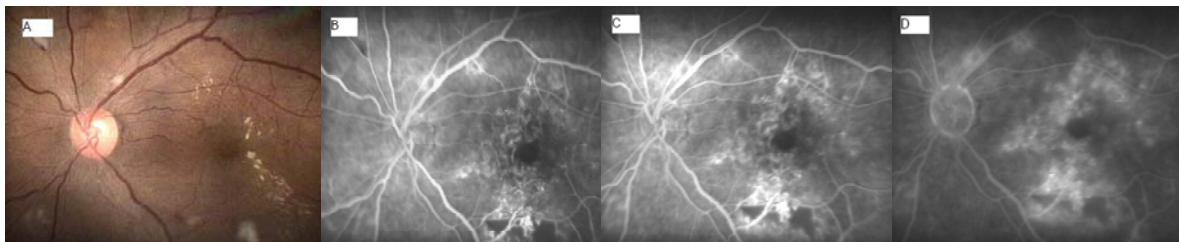
می‌داد (تصویر ۱B) که این تغییرات، تدریجاً در فاز میانی و تأخیری افزایش یافته و نواحی متعددی از میکروآنوریزم و تلانژکتازی در شبکیه را نشان می‌داد که منطبق بر رتینوپاتی ناشی از رادیاسیون می‌باشد (تصویر ۱C, D).

جهت بیمار، یک جلسه Macular Photocoagulation (MPC) و سه جلسه Pan retinal Photocoagulation (PRP) انجام گرفت که تغییرات غیرطبیعی رتین تا اندازه‌ای بهبود یافت، به طوری که بعد از یک ماه دید بیمار بهبود یافته و به $\frac{7}{10}$ رسید. معمولاً مدت کوتاهی پس از PRP دید بیمار کاهش می‌یابد که به علت ادم است ولی بعد از برطرف شدن لیک ناشی از میکروآنوریزم سرانجام بهبودی دید خواهیم داشت. بیمار پس از دو ماه مجدداً با پروپتوزیس سمت چپ مراجعه نمود که در CT Scan انجام شده، توده تومورال در سمت چپ اربیت با فشار بر روی عصب اپتیک یافت شد و عود تومور اولیه (ENB) مطرح گردید. در بررسی‌های انجام شده، متاستازهای استخوانی هم مشخص گردید که بیمار مجدداً چهار دوره شیمی‌درمانی دریافت کرد.

بحث

به نظر می‌رسد پس از پرتو درمانی، عوارض در بخش خلفی چشم مانند عصب بینایی در مقایسه با بخش قدامی آهسته‌تر بروز کند (۱۱). با توجه به کاربرد مکرر رادیاسیون‌تراپی جهت درمان ضایعات مختلف اربیتال و اطراف اربیت و داخل مغزی، علی‌رغم پیشرفت‌های وسیع در زمینه تکنیک‌های انجام رادیاسیون و تنظیم دوز آن، رتینوپاتی ناشی از رادیاسیون‌تراپی در حال تبدیل شدن به یک عارضه تهدیدکننده بینایی می‌باشد (۱۲).

رتینوپاتی ناشی از رادیاسیون پس از یک دوره کمون شش ماهه تا سه ساله، به شکل یک رتینوپاتی عروقی تظاهر می‌یابد که عمدتاً به صورت میکروآنوریزم



شکل ۱: فوندوسکپی بیمار (A) و آنژیوگرافی بیمار در مراحل (B) Early-phase، (C) Mid-phase، (D) Late-phase

به علت افزایش موارد استفاده از رادیوتراپی در درمان ضایعات اربیتال و اطراف اربیت می توان انتظار داشت که رتینوپاتی ناشی از رادیاسیون، تبدیل به عارضه شایع تری، علی رغم تنظیم دوزها و تکنیک های پیشرفته رادیاسیون شود و متعاقباً کاهش دید ناشی از رتینوپاتی رادیوتراپیک نیز شایع تر شود که این موضوع نیاز به روش های درمانی جدید جهت پیشگیری یا تعویق رتینوپاتی ناشی از رادیوتراپی تهدیدکننده بینایی را روشن تر می کند. شناسایی عوامل مؤثر در ایجاد این عارضه و تقلیل آن ها لازم است. درمان حاضر فتوکواگولاسیون اولین قدم درمان جهت این عارضه می باشد که می تواند عوارض تهدید کننده بینایی را در این بیماران کاهش دهد (۱۲، ۱۳).

نتیجه گیری

اهمیت کاهش بینایی ناشی از رتینوپاتی به دنبال رادیوتراپی در نواحی اطراف چشم، ایجاب می کند تا تلاش و توجه بیشتری در جهت شناسایی، پیشگیری و یا درمان این عارضه تهدیدکننده بینایی به عمل آید. در برخی از موارد که حفاظت از چشم ها، در خلال رادیوتراپی امکان پذیر نباشد، باید سعی شود حتی الامکان عوامل مؤثر در ایجاد این عارضه، نظیر دوز اشعه و ناحیه ای از رتین که تحت تابش قرار می گیرد، تعدیل شود. با توجه به اثربخشی فتوکواگولاسیون لیزری در درمان کاهش دید ناشی از رتینوپاتی متعاقب رادیوتراپی، اندازه گیری حدت بینایی (Visual Acuity) در همه بیماران و ارجاع به موقع آن ها به چشم پزشک توصیه می شود.

و تلائذکنازی عروق کوچک رتین می باشد، اما هموراژی رتین، آگزودا و نقاط Cotton - Wool در فرم های شدید دیده می شود. نهایتاً تغییرات ایسکمیک ممکن است منجر به تشکیل عروق جدید رتین همراه با خونریزی ویتروسل و جداسدگی کششی (Tractional) رتین گردد (۱۴-۱۲). از نظر هیستولوژیک این تغییرات شامل ضخیم شدن، هیالینیزاسیون و انسداد عروق رتین، انقباض عروق کوروئیدال، آتروفی لایه داخلی رتین، تکثیر لایه Myointimal و باریک شدن شریان های رتینال مرکزی و Ciliary می باشد (۱۵). به نظر می رسد میزان حساسیت بیماران برای بروز عوارض رتینال متعاقب رادیاسیون تراپی متفاوت است. اما بدون تردید با افزایش دوز رادیاسیون، احتمال آسیب به رتین بیشتر خواهد بود (۱۲). از طرفی حاملگی و دیابت نیز رتینوپاتی ناشی از رادیاسیون را تشدید می کنند (۱۶، ۱۷).

مطالعات نشان داده است که عواملی نظیر افزایش کل دوزهاژ دریافتی افزایش Fraction، تجویز همزمان عوامل شیمی درمانی و وجود بیماری های سیستمیکی همانند فشار خون، دیابت ملیتوس و بیماری اتوایمیون، عوارض رتینوپاتیک ناشی از رادیاسیون را تشدید می نمایند (۱۲).

در مورد درمان رتینوپاتی ناشی از رادیاسیون نیز مطالعات متعددی انجام شده است. کینیوم و همکارانش در سال ۱۹۸۴ (۸)، آرچر و آموکو در سال ۱۹۹۰ (۱۸)، در مطالعات جداگانه ای مواردی از درمان موفقیت آمیز توسط فتوکواگولاسیون لیزری را گزارش کردند. در مورد بیمار ما نیز پس از درمان با لیزر تغییرات غیرطبیعی رتین تا اندازه ای بهبود پیدا کرد و دید بیمار افزایش یافت.

تشکر و قدردانی

در انجام این پژوهش ما را یاری نمودند و نیز از همکاری

بیمار محترم قدردانی و تشکر می‌شود.

از پرسنل بخش چشم بیمارستان شهید بهشتی که

References

1. Stallard HB. Radiant energy as (a) a pathogenic (b) a therapeutic agent in ophthalmic disorders. *Br J Ophthalmol Monogr* . 1993;6(Suppl):1-126
2. Egbert PR, Donaldson SS, Moazed K, Rosenthal AR. Visual results and ocular complications following radiotherapy for retinoblastoma. *Arch Ophthalmol*. 1978;96(10):1826-30.
3. Brown GC, Shields JA, Sanborn G, Augsburger JJ, Savino PJ, Schatz NJ. Radiation retinopathy. *Ophthalmology*. 1982; 89(12):1494-501.
4. Hayreh SS. Post-radiation retinopathy. A fluorescence fundus angiographic study. *Br J Ophthalmol*. 1970; 54(11):705-14.
5. Midea E, Segato T, Piermarocchi S, Corti L, Zorat PL, Moro F. Retinopathy following radiation therapy of paranasal sinus and nasopharyngeal carcinoma. *Retina*. 1987; 7(3):142-7.
6. Shukovsky LJ, Fletcher GH. Retinal and optic nerve complications in a high dose irradiation technique of ethmoid sinus and nasal cavity. *Radiology*. 1972; 104(3):629-34.
7. Chee PH. Radiation retinopathy. *Am J Ophthalmol*. 1968; 66(5):860-5.
8. Kinyoun JL, Kalina RE, Brower SA, Mills RP, Johnson RH. Radiation retinopathy after orbital irradiation for Graves' ophthalmopathy. *Arch Ophthalmol*. 1984; 102(10):1473-6.
9. Harris JR, Levene MB. Visual complications following irradiation for pituitary adenomas and craniopharyngiomas. *Radiology*. 1976; 120(1):167-71.
10. Elsås T, Thorud E, Jetne V, Conradi IS. Retinopathy after low dose irradiation for an intracranial tumor of the frontal lobe. A case report. *Acta Ophthalmol*. 1988; 66(1):65-8.
11. Hong KH, Chang SD. A case of radiation retinopathy of left eye after radiation therapy of right brain metastasis. *Korean J Ophthalmol*. 2009; 23(2):114-7.
12. Zamber RW, Kinyoun JL. Radiation retinopathy. *West J Med*. 1992; 157(5):530-3.
13. Gupta A, Dhawahir-Scala F, Smith A, Young L, Charles S. Radiation retinopathy: case report and review. *BMC Ophthalmol*. 2007; 7:6.
14. Durkin SR, Roos D, Higgs B, Casson RJ, Selva D. Ophthalmic and adnexal complications of radiotherapy. *Acta Ophthalmol Scand*. 2007; 85(3):240-50.
15. Egbert PR, Fajardo LF, Donaldson SS, Moazed K. Posterior ocular abnormalities after irradiation for retinoblastoma: a histopathological study. *Br J Ophthalmol*. 1980; 64(9):660-5.
16. Kumar B, Palimar P. Accelerated radiation retinopathy in diabetes and pregnancy. *Eye*. 2000; 14 (Pt 1):107-8.
17. Ryan SJ. Pregnancy and retinal disease. In: *Retina*. 2nd Ed .St Louis: Mosby; 1994.
18. Amoaku WM, Archer DB. Fluorescein angiographic features, natural course and treatment of radiation retinopathy. *Eye*. 1990; 4 (Pt 5):657-67.