

# بررسی ماکروسکوپی و میکروسکوپی اثرات اسید اسکوریک بر کلیه خرگوش‌های نر قرار گرفته در معرض سرب

دکتر رحیم گل محمدی<sup>۱</sup>، دکتر غلام رضا دشتی<sup>۲</sup>، پرویز واحدی<sup>۳</sup>

<sup>۱</sup> استادیار علوم تشریحی، دانشگاه علوم پزشکی سبزوار

<sup>۲</sup> استادیار گروه علوم تشریحی دانشگاه علوم پزشکی اصفهان

<sup>۳</sup> مربی دانشکده علوم پزشکی مراغه

نشانی نویسنده مسؤول: سبزوار، دانشگاه علوم پزشکی، دکتر رحیم گل محمدی

E-mail: Rahimgolmohammadi@yahoo.com

وصول: ۸۶/۱۲/۱۵، اصلاح: ۸۷/۱/۳۰، پذیرش: ۸۷/۳/۷

## چکیده

**زمینه و هدف:** پیشرفت تکنولوژی و شهرنشینی آلودگی‌های ناشی از سرب را در هوا، آب و خاک موجب شده و افزایش ورود سرب به بدن می‌تواند اختلالات عصبی و کلیوی را ایجاد نماید. با توجه به این که اسید اسکوریک به عنوان یک آنتی اکسیدان عمل می‌کند، آیا می‌تواند اثرات سمی سرب را در کلیه‌ها کاهش دهد؟ برای پاسخ به این سؤال، مطالعه‌ای با هدف بررسی ماکروسکوپی و میکروسکوپی اثرات اسید اسکوریک بر کلیه خرگوش‌های نر قرار گرفته در معرض سرب انجام گرفت.

**مواد و روش‌ها:** این پژوهش یک مطالعه تجربی است که بر روی چهل سر خرگوش نر سفید در دانشکده پزشکی اصفهان انجام گرفت. خرگوش‌ها پس از آشنایی با محیط جدید به صورت تصادفی به چهار گروه ده‌تایی تقسیم شدند (گروه شاهد، گروه دریافت‌کننده اسید اسکوریک، گروه دریافت‌کننده سرب و گروهی که سرب را با اسید اسکوریک دریافت می‌کردند) خرگوش‌ها پس از دریافت ۴۰ روز رژیم غذایی مورد نظر توسط پنتو باربیتال بیهوش شدند و کلیه‌های آن‌ها از حفره شکم خارج شد و متعاقب اندازه‌گیری وزن و ابعاد کلیه‌ها عمل پاساژ بافتی انجام و مقاطع ۵ میکرونی به صورت سریال تهیه و با همتاکسیلین و اتوزین رنگ‌آمیزی شدند و اسلایدها با میکروسکوپ نوری مطالعه شدند. داده‌ها با آنالیز واریانس و تی‌تست تجزیه و تحلیل شدند.

**یافته‌ها:** میانگین وزن و ابعاد کلیه در ۴ گروه تفاوت معنی‌داری نداشت. ضایعات لوله‌ی در هم پیچیده نزدیک PCT (Proximal convoluted tubule) در خرگوش‌های دریافت‌کننده آب آشامیدنی سرب‌دار مشاهده شد ولی در سه گروه دیگر، مشاهده نشد.

**نتیجه‌گیری:** اسید اسکوریک توانست اثرات سمی سرب را بر روی بافت کلیوی کاهش دهد. (مجله دانشگاه علوم پزشکی و خدمات بهداشتی درمانی سبزوار، دوره ۱۵/ شماره ۱/ صص ۱۹-۱۴).

**واژه‌های کلیدی:** سرب؛ کلیه؛ اسید اسکوریک.

## مقدمه

فلزات سنگین موجود در طبیعت همچون سرب قرار دارد

(۱). از طرفی سرب اختلالات پاتوفیزیولوژی و رفتاری در

بشر همیشه در معرض آلودگی‌های ناشی از

انسان و حیوانات آزمایشگاهی ایجاد می‌کند (۲). امروزه آلودگی و مسمومیت‌های ناشی از سرب در جوامع در حال توسعه حایز اهمیت است (۴ و ۳). طبق گزارش یوریتا و همکارانش در سال ۱۹۹۶ از اسپانیا، میزان جذب سرب از طریق مواد خوراکی به بدن یک فرد بالغ در روز حدود  $43 \mu\text{g}$  می‌باشد (۵).

کلیه‌ها اعضای اصلی در دفع مواد سمی از بدن محسوب می‌شوند (۶). عوامل مختلفی وجود دارند که موجب آسیب کلیه‌ها می‌شوند، پیشرفت تکنولوژی و استفاده از وسایل صنعتی افزایش سرب در هوا، آب و خاک را به دنبال داشته و آلودگی آن‌ها را موجب شده است که می‌تواند اثرات زیان‌باری را در جامعه به دنبال داشته باشد. طبق گزارش انجمن بهداشت عمومی آمریکا (American Public Health Association) APHA مجاز سرب در هوا  $0/15 \text{ mg/L}$  (۲،۳) و بر اساس گزارش سازمان جهانی بهداشت (WHO) مقدار مجاز سرب در آب  $50 \mu\text{g/L}$  بیان شده است.

سرب یکی از پرمصرف‌ترین فلزات در صنعت می‌باشد (۳). افزایش ورود سرب به بدن از طریق هوا یا آب می‌تواند مسمومیت‌های ناشی از سرب را در اعضای بدن در برداشته باشد که اختلالات عصبی و مختل شدن عملکرد اعضای خونساز از جمله آن‌ها است (۱). از طرف دیگر، مطالعات اخیر نقش سرب را به عنوان یک عامل تسهیل‌کننده سرطان معرفی می‌کند (۴). به همین خاطر، امروزه اثرات سمی سرب به طور گسترده در تمام کشورها مورد مطالعه قرار می‌گیرد و آلودگی‌های ناشی از آن یکی از معضلات بهداشتی جوامع بشری محسوب می‌شود، در گزارشات جدید، سرب نه تنها اثرات سمی بر روی کلیه دارد بلکه می‌تواند موجب آسیب DNA شده و یا از ترمیم آن پیشگیری کند (۵)، به طوری که در محیط کشت سلولی پستانداران، سرب سبب کاهش تکثیر سلولی ۲۰ تا ۳۰ درصدی در مقایسه با گروه شاهد شده است (۷). از طرفی مطالعات انجام شده در خرگوش‌ها نشان می‌دهد که

اسید اسکوربیک با داشتن خاصیت ضد اکسیدانی می‌تواند از طریق فعال کردن بعضی از آنزیم‌ها رادیکال‌های آزاد را تا حدودی مهار و یا بی‌اثر کند (۹ و ۸). با توجه به این‌که کلیه‌ها از اعضای اصلی در دفع مواد سمی همچون سرب از بدن محسوب می‌شوند (۱۰ و ۹)، بنابراین افزایش ورود سرب به بدن می‌تواند ضایعات هیستوپاتولوژیک در این اعضای حیاتی به دنبال داشته باشد. به طوری که کم کردن اثرات جانبی و پاتولوژی آن می‌تواند در ارتقاء سطح سلامت جامعه مؤثر باشد. در راستای کمک به این امر آیا اسید اسکوربیک می‌تواند کاهش ضایعات کلیوی ناشی از سرب را موجب شود؟ این مطالعه با هدف بررسی ماکروسکوپی و میکروسکوپی اثرات اسید اسکوربیک بر کلیه خرگوش‌های نر قرار گرفته در معرض سرب انجام گرفت.

### مواد و روش‌ها

این مطالعه تجربی بر روی ۴۰ سر خرگوش نر سفید (نژاد راج پولیش) که از انستیتو پاستور ایران تهیه شده بود، طی سال‌های ۶-۱۳۸۴ انجام شد. خرگوش‌ها به مدت یک هفته در لانه حیوانات دانشکده پزشکی اصفهان جهت آشنایی و عادت کردن با محیط جدید و رژیم غذایی در شرایط یکسان نگهداری شدند. سپس آن‌ها به صورت تصادفی به چهار گروه ده‌تایی تقسیم شدند که شرح رژیم آن‌ها به ترتیب ذیل می‌باشد:

گروه الف: کنجاله+آب آشامیدنی معمولی  
گروه ب: کنجاله+آب آشامیدنی معمولی + اسید اسکوربیک  
گروه ج: کنجاله+آب آشامیدنی سرب‌دار  
گروه د: کنجاله+آب آشامیدنی سرب‌دار+اسید اسکوربیک

آب آشامیدنی سرب‌دار با غلظت  $547 \text{ PPM}$  (۲۰ گرم استات سرب (Merk)، ۸ میلی‌لیتر اسید کلریدریک ۳۷ درصد، ۱۰ گرم گلوکز و ۲۰ لیتر آب آشامیدنی) به صورت روزانه تهیه و به خرگوش‌ها داده می‌شد.

۲ گرم اسید اسکوربیک (Merk) در ۶۰ میلی‌لیتر

جدول ۱: میانگین و انحراف معیار تغییرات وزن خرگوش‌های نر قبل و بعد از رژیم غذایی مخصوص بر حسب گرم

گروه آزمایش	وزن قبل از رژیم مخصوص	وزن بعد از رژیم مخصوص
الف	۹۸۶/۲۵±۳۴/۶۰	۱۲۹۱/۲۵±۹۰/۴۶
ب	۹۹۲/۲۲±۸۸/۴۳	۱۲۵۸/۸۹±۹۲/۲۵
ج	۹۹۳/۰۰±۸۹/۶۷	۱۰۸۹/۳۰±۷۴/۲۶
د	۹۹۴/۰۰±۱۴۴/۶۲	۱۲۸۲/۸۰±۸۷/۲۵

نوشیدنی سرب‌دار ۱۰۸۹/۳۰±۷۴/۲۶ دریافت می‌کردند، از نظر آماری ارتباط معنی‌داری نداشت. کمترین وزن، مربوط به گروهی از خرگوش‌ها بود که نوشیدنی سرب‌دار دریافت می‌کردند و بیشترین وزن مربوط به گروه شاهد بود (جدول ۱).

میانگین وزن کلیه‌ها در گروه دریافت‌کننده سرب ۵/۶۴±۰/۹۵۸ گرم بود، در حالی که میانگین عرض آن‌ها ۱/۹۹±۰/۶۲۹۰ سانتی‌متر و میانگین ارتفاع در همین گروه ۲/۷۹±۰/۲۸۴ بود که در خرگوش‌های نر گروه شاهد، گروه دریافت‌کننده اسید اسکوربیک و گروهی که آب آشامیدنی سرب‌دار را با اسید اسکوربیک دریافت می‌کردند، در مقایسه با گروه شاهد اختلاف معنی‌دار آماری مشاهده نشد (جدول ۲).

در مطالعه حاضر، در نمای میکروسکوپی ضایعات لوله‌ای در هم پیچیده نزدیک (PCT) Proximal (Convoluted Tubule) در خرگوش‌هایی که رژیم سرب دریافت می‌کردند، در اپی‌تلیوم مشاهده شد (شکل ۱) ولی در سه گروه دیگر از خرگوش‌ها در مقطع عرضی که به صورت سریال از کلیه‌ها مقاطع تهیه می‌شد، در لوله‌های

آب آشامیدنی معمولی حل می‌شد، از محلول فوق به مقدار ۳ میلی‌لیتر با سرنگ به صورت خوراکی از راه دهان به خرگوش‌ها داده می‌شد. پس از پایان روز چهارم حیوانات مانند روز اول وزن شدند، سپس خرگوش‌ها با تزریق داروی پنتو باریتال ۵۰ mg/kg بیهوش و کشته شدند. با تشریح جدار شکم، کلیه‌ها خارج و با محلول نرمال سالین ۰/۹ درصد شستشو داده شدند. سپس کلیه‌ها با ترازوی الکتریکی وزن شدند، ابعاد کلیه‌ها با Collis اندازه‌گیری شد. بلافاصله کلیه‌ها در فرمالین ۱۰ درصد جهت ثابت شدن قرار داده شدند پاساژ بافتی به وسیله دستگاه Tissue processing انجام شد. مقاطع ۵ میکرونی از تمام بلوک‌های پارافینی به صورت سریال با میکروتوم چرخشی تهیه گردید و پس از رنگ‌آمیزی با هماتوکسیلین ائوزین با میکروسکوپ نوری مطالعه شدند (۹-۱۱). تجزیه و تحلیل داده‌ها با استفاده از نرم افزار SPSS آزمون‌های تی و ANOVA انجام گردید.

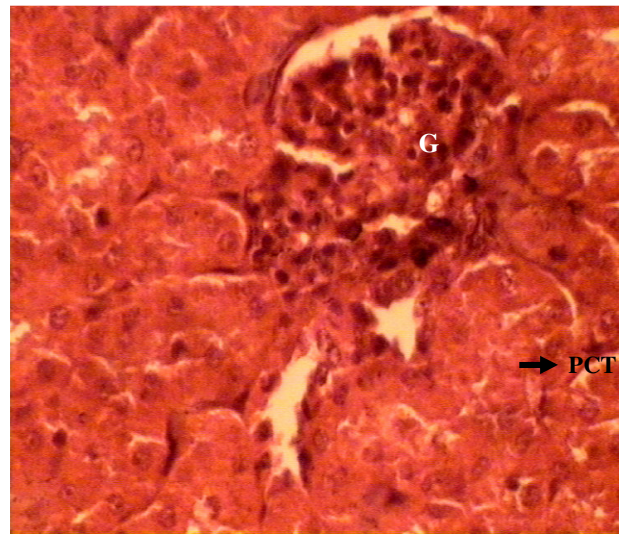
## یافته‌ها

خرگوش‌ها قبل و بعد از دریافت رژیم غذایی مخصوص به خود وزن شدند. میانگین وزن خرگوش‌ها بعد از دریافت رژیم غذایی در گروه شاهد ۱۲۹۱/۲۵±۹۰/۴۶ گرم بود، در حالی که میانگین وزن در گروه دریافت‌کننده اسید اسکوربیک ۱۲۵۸/۸۹±۹۲/۲۵ و گروهی که آب آشامیدنی سرب‌دار را با اسید اسکوربیک دریافت می‌کردند، ۱۲۸۲/۸۰±۸۳۵ گرم بود که از نظر آماری تغییرات میانگین وزن خرگوش‌ها معنی‌دار بود. در حالی که تغییرات میانگین وزن خرگوش‌هایی که رژیم

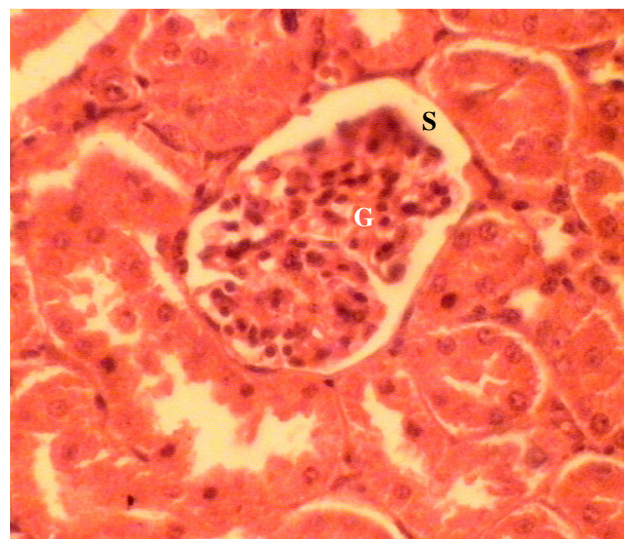
جدول ۲: توزیع میانگین و انحراف معیار وزن (بر حسب گرم) و ابعاد (بر حسب سانتی‌متر) کلیه‌های خرگوش‌های نر در گروه‌های مورد مطالعه

گروه آزمایش	وزن	عرض	ارتفاع
	انحراف معیار ± میانگین	انحراف معیار ± میانگین	انحراف معیار ± میانگین
الف	۶/۲۰±۰/۳۶۳	۱/۶۴±۰/۱۵۸	۲/۸۷±۰/۱۵۷
ب	۶/۱۲±۱/۰۴۷	۱/۸۳±۰/۲۱۶	۲/۸۹±۰/۲۳۴
ج	۵/۶۴±۰/۹۵۸	۱/۹۹±۰/۶۲۹	۲/۷۹±۰/۲۸۴
د	۵/۶۳±۰/۲۹۴	۱/۶۹±۰/۱۱۹	۲/۶۹±۲/۸۱
جمع	۵/۸۹±۰/۷۶۶	۱/۷۸±۰/۳۶۱	۲/۸۱±۰/۲۸۵

در هم پیچیده نزدیک ضایعات آسیب شناسی مشاهده نشد (شکل ۳، ۲).



شکل ۱: مقطع عرضی میکروسکوپی از بافت کلیه خرگوش‌های گروه دریافت‌کننده نوشیدنی سرب‌دار (رنگ‌آمیزی هماتوکسیلین اتوزین): پیکان محله ضایعه را در لوله‌ی در هم پیچیده نزدیک نفرون Proximal convoluted tubule (PCT) نزدیک نشان می‌دهد، گومرول (Glomerulus (G) با سلول‌های احشای کپسول بومن (بزرگنمایی  $\times 400$ )).



شکل ۲: مقطع عرضی میکروسکوپی از بافت کلیه خرگوش‌های گروه شاهد (رنگ‌آمیزی هماتوکسیلین اتوزین): گومرول (Glomerulus (G) با سلول‌های احشای کپسول بومن، (S) فضای ادراری که بین لایه‌ی احشای و جداری کپسول بومن قرار گرفته است (بزرگنمایی  $\times 400$ )).

غذایی حاوی سرب دریافت کردند در مقایسه با سه گروه دیگر که آب و یا اسید اسکوربیک با سرب دریافت می‌کردند از نظر تغییرات وزن اختلاف معنی دار آماری وجود داشت. ولی در گروه دریافت‌کننده نوشیدنی سرب‌دار، اختلاف معنی دار نبود. بین گروه‌ها، تغییرات وزن و ابعاد کلیه‌ها تفاوت معنی داری مشاهده نشد، در حالی که از نمای میکروسکوپی ضایعات لوله‌ی در هم پیچیده نزدیک در خرگوش‌های دریافت‌کننده رژیم سرب، مشاهده شد ولی در سه گروه دیگر قابل مشاهده نبود. لقمان در سال ۱۹۹۷ از آمریکا آسیب لوله‌ی در هم پیچیده نزدیک را ناشی از قرار گرفتن در معرض سرب در مطالعات خود گزارش نموده است (۱۲) از طرفی در خرگوش‌های دریافت‌کننده رژیم سرب با اسید اسکوربیک، ضایعات لوله‌ی نزدیک در نمای میکروسکوپی مشخص نبود و تغییرات وزن آن‌ها نزدیک به گروه شاهد بود. اسید اسکوربیک یکی از مهم‌ترین آنتی‌اکسیدان‌ها می‌باشد که از طریق مهار تشکیل رادیکال‌های آزاد یا مانند یک scavenger دراز بین بردن آن‌ها به طور مستقیم و یا غیرمستقیم عمل می‌کند (۱۷-۱۳)، احتمال داده می‌شود چنین مکانیسمی کاهش ضایعات هیستوپاتولوژی را در لوله‌ی نزدیک نفرون در خرگوش‌های دریافت‌کننده سرب با اسید اسکوربیک، موجب شده است، یا این‌که مشاهده و پدیدار نشدن عوارض بافتی و علائم بالینی در لوله‌ی نزدیک نفرون به خاطر کم بودن طول مدت یا روش مطالعه باشد که مطالعات فوق میکروسکوپی را می‌طلبد. طبق گزارش ویور و همکارانش در سال ۲۰۰۶ از آمریکا دوز بالای سرب می‌تواند با اختلال عملکردی کلیه همراه باشد (۱۸) که با مطالعه حاضر همخوانی دارد. البته باید این نکته را مد نظر داشت که اثرات سمی سرب در احشای بدن در میان جمعیت‌های با استعداد ژنتیکی آن‌ها ارتباط دارد (۲۰-۱۸) به نظر می‌رسد عدم تغییر معنی دار بودن وزن خرگوش‌های دریافت‌کننده رژیم نوشیدنی سرب دار، به این دلیل بوده است که دفع سرب از کلیه‌ها

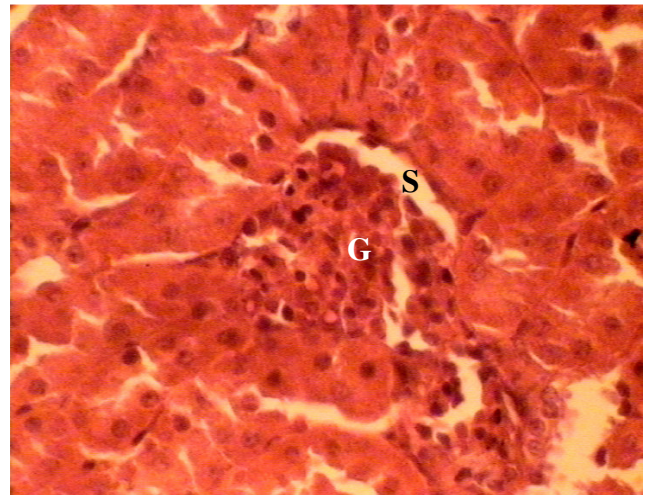
## بحث

در مطالعه حاضر، در خرگوش‌هایی که رژیم

توأم با دفع املاح از بدن همراه بوده است، یا اختلال در جذب آب و یون‌ها در لوله‌های نفرون شده است و یا این که سرب بر بافت مغزی اثرات توکسیک را موجب شده است که در نتیجه آن کاهش اشتها و خستگی را سبب شده است. با توجه به این که سرب یکی از پرمصرف‌ترین فلزات در صنایع می‌باشد، مطالعات گسترده‌تر آن را از نمای اولترا استرکچرال در بافت کلیوی پیشنهاد می‌گردد.

### تشکر و قدردانی

از پاتولوژیست محترم آقای دکتر محمدرضا مهاجری و پرسنل حیوان خانه دانشکده پزشکی دانشگاه علوم پزشکی اصفهان تقدیر می‌نمایم.



شکل ۳: مقطع عرضی میکروسکوپی از بافت کلیه خرگوش‌های گروه دریافت-کننده نوشیدنی سرب‌دار همراه با اسید اسکوربیک (رنگ‌آمیزی هماتوکسیلین ائوزین): گلومرول (G) با سلول‌های احشای کپسول بومن، (S) فضای ادراری که بین لایه‌ی احشای و جداری کپسول بومن قرار گرفته است (بزرگنمایی × ۴۰۰).

### References

1. Clyton GD, Clyton FE. Patty's industrial hygiene and toxicology. 3rd ed. New York: John Wiley and Sons; 1981.
2. Patra RC, Swarup D, Dwivedi SK. Antioxidant effects of alpha tocopherol, ascorbic acid and L-methionine on lead induced oxidative stress to the liver, kidney and brain in rats. Toxicology. 2001; 162(2): 81-8.
- ۳- خواب نادیده صغری، مختاری فرد احمد، نام آورجهرمی بهیه، ملک پور محمدباقر. تعیین میزان سرب در اجزاء متشکله نان منطقه شیراز. مجله پژوهشی حکیم. تابستان ۸۳، دور هفتم، شماره دوم. صفحات ۱۷ تا ۲۱.
4. Silbergeld EK. Facilitative mechanisms of lead as a carcinogen. Mutation research. 2003; 533:121-33.
5. Urieta I, Jalon M, Eguilero I. Food surveillance in the Basque Country (Spain). II. Estimation of the dietary intake of organochlorine pesticides, heavy metals, arsenic, aflatoxin M1, Iron and zinc through the Total Diet Study, 1990/91. 1996; 13(1): 29-52.
6. Kierszenbaum Abraham L. Histology and Cell Biology. Publishers, Mosby, 2002, pp; 366-390.
7. Fischer AB, Hess C, Neubauer T, Eikmann T. Testing of chelating agents and vitamins against lead toxicity using mammalian cell cultures Analyst. 1998; 123(1): 55-8.
8. Dalley JW, Gupta PK, Hung CT. A physiological pharmacokinetic model describing the disposition of lead in the absence and presence of L-ascorbic acid in rats. Toxicol Lett. 1990; 50(2-3): 337-48.
9. Hasan MY, Alshuaib WB, Singh S, Fahim MA. Effects of ascorbic acid on lead induced alterations of synaptic transmission and contractile features in murine dorsiflexor muscle. Life Sci. 2003; 73(8): 1017-25.
10. Wang C, Zhang Y, Liang J, Shan G, Wang Y, Shi Q. Impacts of ascorbic acid and thiamine supplementation at different concentrations on lead toxicity in testis. Clin Chim Acta. 2006; 370(1-2): 82-8.
11. Junqueira LC, Carneiro J, Kelly RO. Editors. Basic Histology (11<sup>th</sup> Ed urinary system), publishers: a Lange Medical book; 2005.
12. Loghman-Adham M. Renal effects of environmental and occupational lead exposure. Environ Health Perspect. 1997; 105(9): 928-39.
13. Gartner LP, Hiatt JL. Color Textbook of Histology. (2nd Ed) urinary system, Philadelphia: W.B Saunders

- company; 2001.
14. Tarnag DC, Hung SC, Huang TP. Effect of intravenous ascorbic acid medication on serum levels of soluble transferrin receptor in hemodialysis patients. *J Am Soc Nephrol.* 2004; 15(9): 2486-93
  15. Levine M, Conry-Cantilena C, Wang Y, Welch RW, Washko PW, Dhariwal KR, et al. Vitamin C pharmacokinetics in healthy volunteers: evidence for a recommended dietary allowance. *Proc Natl Acad Sci U S A.* 1996; 93(8): 3704-9.
  16. Brigelius-Flohe R, Traber MG. Vitamin E: function and metabolism. *FASEB J.* 1999; 13(10): 1145-55.
  17. Dehghan M, Akhtar-Danesh N, McMillan CR, Thabane L. Is plasma vitamin C an appropriate biomarker of vitamin C intake? A systematic review and meta-analysis. *Nutr J.* 2007; 6(1):41.
  18. Weaver VM, Lee BK, Todd AC, Ahn KD, Shi W, Jaar BG, et al. Effect modification by delta-aminolevulinic acid dehydratase, vitamin D receptor, and nitric oxide synthase gene polymorphisms on associations between patella lead and renal function in lead workers. *Environmental research.* 2006; 102: 61-9.
  19. Jurczuk M, Brzówska MM, Moniuszko-Jakoniuk J. Hepatic and renal concentrations of vitamins E and C in lead- and ethanol-exposed rats. An assessment of their involvement in the mechanisms of peroxidative damage. *Food Chem Toxicol.* 2007; 45(8): 1478-86.
  20. Viña J, Gomez-Cabrera MC, Borrás C. Fostering antioxidant defences: up-regulation of antioxidant genes or antioxidant supplementation? *Br J Nutr.* 2007; 98 Suppl 1: S36-40.