

اثر عصاره هیدرومتانولی بذر تره خوراکی (*Allium porrum* L.) بر درمان سنگ کلیه القاء شده توسط اتیلن گلیکول در موش‌های صحرایی نر بالغ

الهام حاجیان^۱، مریم عیدی*^۲، حسین عباسپور^۳

۱. کارشناسی ارشد بیوشیمی، گروه زیست‌شناسی، دانشکده علوم پایه، واحد دامغان، دانشگاه آزاد اسلامی، دامغان، ایران
۲. استاد فیزیولوژی جانوری، گروه زیست‌شناسی، دانشکده علوم زیستی، واحد ورامین - پیشوا، دانشگاه آزاد اسلامی، ورامین - پیشوا، ایران
۳. دانشیار علوم گیاهی، گروه زیست‌شناسی، دانشکده علوم پایه، واحد دامغان، دانشگاه آزاد اسلامی، دامغان، ایران

چکیده

تاریخ دریافت: ۱۳۹۵/۴/۲۵

تاریخ پذیرش: ۱۳۹۵/۷/۷

هدف: سنگ کلیه یک بیماری جهانی است. در طب سنتی ایران، گیاهان دارویی بسیاری برای درمان سنگ‌های کلیوی استفاده می‌شوند. هدف مطالعه حاضر بررسی اثر عصاره هیدرومتانولیدر تره خوراکی بر درمان سنگ کلیه القاء شده توسط اتیلن گلیکول در موش‌های صحرایی نر نژاد ویستار است.

مواد و روش‌ها: در پژوهش تجربی حاضر، نخست عصاره هیدرومتانولی (۸۰ درصد) گیاه در غلظت‌های ۱۰۰، ۲۰۰ و ۳۰۰ میلی‌گرم بر کیلوگرم تهیه شد. کریستالیزاسیون‌آگزالات کلسیم با اضافه کردن کلرید آمونیوم و اتیلن گلیکول در آب آشامیدنی به ترتیب به مدت ۳ و ۳۵ روز القاء شد. گروه شاهد توسط آب آشامیدنی تیمار شدند. گروه‌های تجربی علاوه بر آب آشامیدنی حاوی کلرید آمونیوم و اتیلن گلیکول، توسط عصاره گیاه به روش خوراکی به مدت ۳۸ روز تیمار شدند. سپس، حیوانات توزین و توسط اتر بیهوش شده و نمونه‌گیری خون از قلب انجام شد، کلیه و کبد خارج و توزین شدند. مقاطع بافتی نمونه‌های کلیه توسط هماتوکسیلین-ئوزین رنگ‌آمیزی شدند. تعداد کریستال‌های آگزالات کلسیم در مقاطع کلیه و پارامترهای سرم اندازه‌گیری شدند.

یافته‌ها: نتایج نشان داد که تیمار خوراکی عصاره گیاه موجب کاهش مؤثر ضریب کلیوی، تعداد کریستال‌های آگزالات کلسیم در بافت کلیه، سطح سرمی آنزیم‌های آسپارتات آمینوترانسفراز، آلانین آمینوترانسفراز و کراتینین و افزایش سطح پروتئین توتال سرم در حیوانات تجربی در مقایسه با گروه کنترل بیمار می‌شود.

نتیجه‌گیری: بنابراین، عصاره تره خوراکی موجب بهبود علائم سنگ کلیه در موش‌های صحرایی بیمار شده است. لذا، تحقیق حاضر کاربرد سنتی گیاه تره خوراکی را برای درمان سنگ کلیه تأیید می‌کند.

کلیدواژه‌ها:

آگزالات کلسیم، تره خوراکی، سنگ کلیه، کریستالیزاسیون، موش صحرایی.

کد ثبت در IRCT2015062322888N1:IR

* نویسنده مسئول: مریم عیدی

نشانی: گروه زیست‌شناسی، دانشکده علوم زیستی، واحد ورامین - پیشوا، دانشگاه آزاد اسلامی، ورامین - پیشوا، ایران

تلفن ۰۲۱ ۶۷۲۵۰۱۱ ۲۱۳۶۷۰۱۱ دورنگار:

رایانه: maryameidi@gmail.com

مجله علمی پژوهشی دانشگاه علوم پزشکی سبزوار، دوره ۲۴، شماره ۶، بهمن و اسفند ۱۳۹۶، ص ۶۳-۶۹

آدرس سایت: <http://jsums.medsab.ac.ir> رایانه: journal@medsab.ac.ir

شاپای چاپی: ۱۶۰۶-۷۴۸۷

مقدمه

سنگ‌های کلیوی در حقیقت تجمع کریستال‌ها یا اجسام سختی هستند که در کلیه‌ها و از مواد معدنی موجود در رژیم غذایی تشکیل می‌شوند. سنگ‌های ادراری براساس موقعیت‌شان در کلیه، پیشابراه یا مثانه و یا توسط ترکیب شیمیایی آنها طبقه‌بندی می‌شوند [۱]. اکثر بیماران مبتلا به سنگ کلیه، مرد هستند. مردان اغلب نخستین بار این بیماری را بین ۳۰ تا ۴۰ سالگی تجربه می‌کنند، در حالی که سن شروع در مورد زنان، کمی دیرتر است [۲].

خطر بیماری سنگ کلیه در حدود ۱۵-۱۰ درصد در کشورهای توسعه یافته بوده، ولی تا ۲۵-۲۰ درصد در کشورهای خاور میانه افزایش می‌یابد. شیوع سالانه سنگ‌های کلیوی در امریکای شمالی و اروپا ۰/۵ درصد است. درجه شیوع سنگ کلیه در ایالات متحده از ۳/۲ درصد به ۵/۲ درصد از اواسط ۱۹۷۰ تا اواسط ۱۹۹۰ افزایش یافته است [۳]. انواع متعددی از سنگ‌های ادراری براساس ترکیب شیمیایی وجود دارند. سنگ‌های آهکی معمول‌ترین سنگ‌های کلیه هستند [۴] و [۵]. هزینه درمان بیماری سنگ کلیه ۲ بیلیون دلار در امریکا در سال ۲۰۰۳ بوده است [۶].

استفاده از گیاهان دارویی برای درمان بیماری سنگ کلیه از قدیم معمول بوده است. تره خوراکی گیاهی پبازدار است که تا حدود ۱ متر رشد می‌کند. برگ‌های گیاه ساده، غالباً کامل و پهنک آن باریک، دراز و دارای رگبرگ‌های موازی است. فصل گلدهی تیر و مرداد است. گل آذین بصورت سنبله است و میوه از نوع کپسول است. در طب ایرانی شواهد بسیاری درباره خواص تره وجود دارد. این گیاه بر مشکلات سیستم گوارشی، آتریواسکلروز، درد مفاصل، التهاب تنفسی و سنگ کلیه اثر دارد [۷]. مطالعات اندکی روی اثر درمانی گیاهان دارویی بر بیماری سنگ کلیه انجام شده و گیاه تره خوراکی تاکنون بررسی نشده است.

در پژوهش حاضر اثر عصاره هیدرومتانلی بذر تره خوراکی بر جلوگیری از تشکیل کریستال‌های اگزالات کلسیم در بافت کلیه موش‌های صحرایی نر بالغ نژاد ویستار بررسی می‌شود.

مواد و روش‌ها

تهیه عصاره گیاهی

دانه تره خوراکی از منطقه ورامین جمع‌آوری و پس از شناسایی تاگزونومیکی در هرباریوم دانشگاه آزاد اسلامی (کد هرباریومی: ۱۵۳۸) در دمای ۲۵ درجه سانتی‌گراد تمیز و خشک شد و توسط آسیابی مکانیکی پودر شده و تا زمان آزمایش در کیسه‌های نایلونی در فریزر نگهداری شد. برای عصاره‌گیری، حدود ۴۰۰ گرم پودر خشک گیاه با ۲۲۰۰ میلی‌لیتر متانول ۸۰ درصد به

مدت ۷۲ ساعت خیسانده شد. سپس، مخلوط صاف شد و حلال توسط دستگاه روتاری جداشد. عصاره هیدرومتانلی بدست آمده در دمای ۲۰- درجه سانتی‌گراد تا زمان استفاده نگهداری شد.

حیوانات

در این مطالعه تجربی ۳۰ سر موش صحرایی نر نژاد ویستار با محدوده وزنی ۱۸۰ تا ۲۵۰ گرم تهیه و به آزمایشگاه حیوانات دانشگاه آزاد اسلامی واحد علوم و تحقیقات تهران منتقل شدند. حیوانات در ۵ گروه ۶ تایی درون قفس‌های تمیز در شرایط دمایی ۲۲-۲۴ درجه سانتی‌گراد نگهداری شدند و از خوراک دامو آب آشامیدنی تغذیه کردند.

القای سنگ کلیه در حیوانات

برای ایجاد سنگ کلیه در موش‌های صحرایی، از کلرید آمونیوم (۱ درصد) و اتیلن گلیکول (۰/۷۵ درصد) در آب آشامیدنی استفاده شد. نخست، حیوانات کلرید آمونیوم ۱ درصد را به مدت ۳ روز در آب آشامیدنی دریافت کردند. سپس، اتیلن گلیکول ۰/۷۵ درصد را به مدت ۳۵ روز دریافت کردند [۱۴]. به منظور اطمینان از ایجاد کریستال‌های اگزالات کلسیم، حیوانات توسط اتر، بیهوش و کلیه سمت چپ آنها خارج شده و در فیکساتیو فرمالدئید قرار گرفت. مطالعات بافت‌شناسی در بخش پاتولوژی بیمارستان میلاد انجام گرفت. پس از قالب‌گیری، برش‌گیری و رنگ‌آمیزی نمونه‌ها به روش هماتوکسیلین - اتوزین، از وجود کریستال‌های اگزالات کلسیم توسط میکروسکوپ نوری اطمینان حاصل شد (شکل ۱).

گروه‌های مورد مطالعه

پس از اطمینان از ایجاد کریستال‌های اگزالات کلسیم در بافت کلیه حیوانات، ادامه آزمایش‌ها با تیمار عصاره گیاهی انجام شد. گروه‌های مورد مطالعه عبارت بودند از:

گروه ۱ یا شاهد سالم: رت‌هایی که هیچ‌گونه تیماری را دریافت نکردند (n=۶).

گروه ۲ یا شاهد بیمار: رت‌هایی که کلرید آمونیوم را به مدت ۳ روز و سپس اتیلن گلیکول را به مدت ۳۵ روز دریافت کردند. همچنین، روزانه ۰/۵ میلی‌لیتر آب مقطر را به صورت گاواژ دریافت کردند (n=۶).

گروه‌های ۳، ۴ و ۵ یا گروه‌های تجربی: رت‌هایی که علاوه بر دریافت کلرید آمونیوم به مدت ۳ روز و اتیلن گلیکول به مدت ۳۵ روز در آب آشامیدنی، عصاره هیدروالکلی دانه تره خوراکی را در غلظت‌های ۱۰۰، ۲۰۰ و ۳۰۰ میلی‌گرم بر کیلوگرم روزانه به صورت گاواژ دریافت کردند (n=۶).

مطالعات بافت‌شناسی

پس از ۳۸ روز و خاتمه دوره تیمار، حیوانات توزین و توسط اتر، بیهوش شده و خونگیری از قلب انجام شد و سرم توسط سانتریفوژ کردن نمونه‌ها جدا و در فریزر تا زمان اندازه‌گیری پارامترهای سرم قرار گرفت. سپس کبد و کلیه راست خارج و توزین شد. ضریب کبدی و کلیوی از تقسیم وزن کبد و کلیه هر حیوان بر وزن بدن به دست آمد. کلیه سمت چپ آن‌ها خارج شد و در بافر فرمالین ۱۰ درصد فیکس شد. پس از انجام مراحل آب‌گیری، قالب‌گیری در پارافین، مقاطعی به ضخامت ۳ میکرون تهیه شد. از مقاطع تهیه شده از هر کلیه، ۳ مقطع، انتخاب و به روش هماتوکسیلین-آئوزین رنگ‌آمیزی شد. تعداد کریستال‌های اگزالات کلسیم در ۱۶ میدان دید میکروسکوپ نوری شمارش شدند.

اندازه‌گیری پارامترهای سرم

سطح سرمی آنزیم‌های آسپارات آمینوترانسفراز (AST)، آلانین آمینوترانسفراز (ALT)، پروتئین توتال، اوره، اسید اوریک و کراتینین توسط کیت (پارس آزمون، ایران) اندازه‌گیری شد.

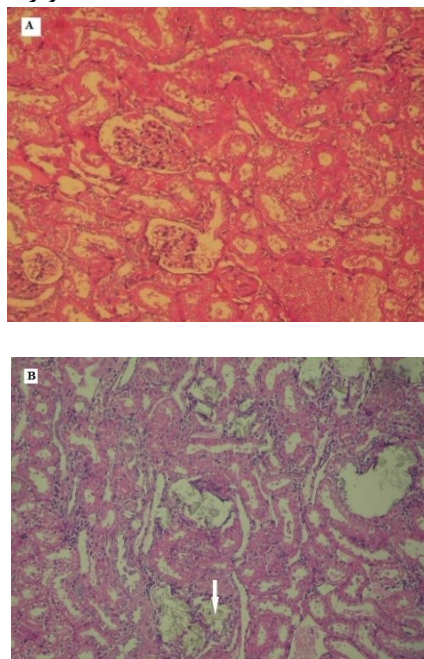
آنالیز آماری

داده‌ها با استفاده از آنالیز واریانس یکطرفه و تست توکی از نظر آماری بررسی شد. همه داده‌ها به صورت $\text{Mean} \pm \text{S.E.M.}$ ارائه شدند. مرز استنتاج آماری $p < 0.05$ بود.

یافته‌ها

نتایج تحقیق حاضر نشان داد تیمار کلرید آمونیوم (۱ درصد) به مدت ۳ روز و اتیلن گلیکول (۰/۷۵ درصد) به مدت ۳۵ روز موجب افزایش غیرمعنادار ضریب کبدی، افزایش معنادار ضریب کلیوی ($p < 0.05$)، افزایش معنادار سطح سرمی آنزیم آسپارات آمینوترانسفراز (AST) ($p < 0.001$)، افزایش معنادار سطح سرمی آنزیم آلانین آمینوترانسفراز (ALT) ($p < 0.001$)، کاهش معنادار سطح سرمی پروتئین توتال ($p < 0.05$)، افزایش معنادار سطح سرمی اوره ($p < 0.05$)، افزایش غیرمعنادار سطح سرمی اسیداوریک، افزایش معنادار سطح سرمی کراتینین ($p < 0.05$)، افزایش معنادار تعداد کریستال‌های اگزالات کلسیم در مقاطع بافتی کلیه در موش‌های صحرایی کنترل (Control) در مقایسه با گروه سالم (intact) می‌شود (جدول ۱).

همچنین، تیمار خوراکی و روزانه عصاره هیدرومتانولی دانه تره خوراکی در غلظت‌های ۱۰۰، ۲۰۰ و ۳۰۰ میلی‌گرم بر کیلوگرم وزن بدن به مدت ۳۵ روز موجب کاهش غیرمعنادار ضریب کبدی، کاهش معنادار ضریب کلیوی ($p < 0.05$)، کاهش معنادار سطح سرمی AST ($p < 0.05$)، کاهش معنادار سطح سرمی ALT ($p < 0.01$)، افزایش معنادار سطح سرمی پروتئین توتال ($p < 0.05$)، کاهش غیرمعنادار سطح سرمی اوره ($p < 0.05$)، کاهش غیرمعنادار سطح سرمی اسید اوریک، کاهش معنادار سطح سرمی کراتینین ($p < 0.05$) و کاهش معنادار تعداد کریستال‌های اگزالات کلسیم در بافت کلیه موش‌های صحرایی تجربی بیمار در مقایسه با گروه کنترل بیمار (Control) می‌شود ($p < 0.001$) (تصویر ۱) (جدول ۱).



شکل ۱. تصویر میکروسکوپ نوری از مقاطع کلیه موش‌های سالم (A) و تیمار شده توسط کلرید آمونیوم و اتیلن گلیکول (B). ← کریستال‌های اگزالات کلسیم را نشان می‌دهد. بزرگنمایی $\times 250$ (H&E).

جدول ۱. اثر تیمار خوراکی روزانه عصاره هیدرومتانلی بذر تره خوراکی در غلظت های ۱۰۰، ۲۰۰ و ۳۰۰ میلی گرم بر کیلوگرم وزن بدن به مدت ۳۵ روز هفته بر ضریب کبدی، ضریب کلیوی، پارامترهای سرم و تعداد کریستال های اگزالات کلسیم در بافت کلیه موش های صحرایی مبتلا به سنگ کلیه.

عصاره (میلی گرم/کیلوگرم)			کنترل بیمار	سالم	
۳۰۰	۲۰۰	۱۰۰			
۰/۰۲۹۴±۰/۰۰۵	۰/۰۲۷۵±۰/۰۰۴	۰/۰۲۹۲±۰/۰۰۵	۰/۰۳۰۸±۰/۰۰۲	۰/۰۲۹۵±۰/۰۰۱	ضریب کبدی
۰/۰۳۷±۰/۰۰۵	۰/۰۳۷±۰/۰۰۴	۰/۰۳۳±۰/۰۰۳	۰/۰۰۴۸±۰/۰۰۰۳	۰/۰۳۵±۰/۰۰۰۲	ضریب کلیوی
۵۴±۵	۶۲±۷	۵۴±۵	۹۷±۱۱ *	۴۴±۳	اوره (میلی گرم / دسی لیتر)
۱/۶±۰/۳	۱/۵۲±۰/۲	۱/۵±۰/۲	۱/۶۵±۰/۴	۱/۶±۰/۲	اسید اوریک (میلی گرم / دسی لیتر)
۰/۷۷±۰/۰۷	۰/۷۱±۰/۰۶	۰/۷۲±۰/۰۷ +	۱/۱۱±۰/۲ *	۰/۸۲±۰/۰۹	کراتینین (میلی گرم / دسی لیتر)
۸±۴+	۷±۰/۸	۷±۱/۵	۷±۲ *	۸±۱	پروتئین توتال (میلی گرم/دسی لیتر)
۴۰±۱*** ++	۴۴±۱*** +	۴۱±۱*** ++	۵۷±۰۸***	۱۵±۳	آنزیم آلانین آمینوترانسفراز (UI/L)
۴۲/۸±۲* +	۴۷/۳±۱***	۴۳/۸±۱*	۶۷/۸±۰۱۱***	۱۵/۸۳±۳	آنزیم آسپارات آمینوترانسفراز (UI/L)
۳۰±۴*** +++	۶۸±۶*** ++	۷۹±۸*** +	۱۴۰±۱۱***	۰±۰	کریستال های اگزالات کلسیم

مقایسه با گروه کنترل بیمار می شود که دلالت بر بهبود عملکرد کلیه دارد.

مطالعات بافت شناسی نیز نشان داد تیمار عصاره تره خوراکی موجب کاهش مؤثر تعداد کریستال های اگزالات کلسیم در بافت کلیه در حیوانات بیمار تیمار شده در مقایسه با گروه کنترل بیمار می شود که نشان دهنده اثر درمانی عصاره گیاه بر بیماری سنگ کلیه است.

آثار درمانی گیاهان در درمان بیماری سنگ کلیه به میزان اندکی بررسی شده و گیاه تره خوراکی تاکنون مورد بررسی دقیق قرار نگرفته است، ولی تحقیقاتی روی آثار دیورتیک گیاهان جنس *Allium* به ویژه سیر (*Allium sativum*) انجام شده است.

تحقیقات Pantoja و همکاران (۱۹۹۱) نشان داد گیاه سیر (*Allium sativum*) دارای آثار دیورتیک، ناتریورتیکو کاهنده فشار خون در سگ های بیهوش است [۱۵]. تحقیقات Ali و همکاران (۲۰۰۰) و Bakri و همکاران (۲۰۰۵) پیشنهاد کردند ترکیب گوگردی آلیسین مسئول بخش عمده آثار درمانی گیاه به ویژه آثار ضد میکروبی، آنتی اکسیدانی و قلبی- عروقی است [۱۶ و ۱۷].

تحقیقات Pantoja و همکاران (۱۹۹۶) نشان داد فرکشن خالص شده گیاه سیر از جنس *Allium* دارای آثار دیورتیک و ناتریورتیک در خرگوش های بیهوش است [۱۸]. همچنین، Tiwari و همکاران (۲۰۱۲) اثر دیورتیک

گروه کنترل آب را به عنوان حلال عصاره دریافت کردند. اعداد بصورت Mean ± SEM نشان داده شده است. *p<0.05, **p<0.01, ***p<0.001, اختلاف از گروه سالم را نشان می دهد. +p<0.05, ++p<0.01, +++p<0.001 اختلاف از گروه کنترل را نشان می دهد.

بحث

در این تحقیق، موش های صحرایی نر نژاد ویستار با آشامیدن آب محتوی اتیلن گلیکول و کلرید آمونیوم مبتلا به سنگ کلیه شدند و اثر درمانی عصاره گیاه بررسی می شود. نتایج تحقیق نشان داد که تیمار خوراکی عصاره هیدرومتانلی دانه تره خوراکی به موش های صحرایی که توسط اتیلن گلیکول و کلرید آمونیوم تیمار شده بودند، موجب کاهش غیرمؤثر ضریب کبدی و کاهش مؤثر ضریب کلیوی در مقایسه با حیوانات کنترل بیمار شد که نشان دهنده بهبود آسیب ایجاد شده توسط کلرید آمونیوم و اتیلن گلیکول در حیوانات است.

از طرف دیگر، تیمار خوراکی عصاره هیدرومتانولی گیاه موجب کاهش مؤثر سطح سرمی آنزیم های کبدی آسپارات آمینوترانسفراز، آلانین آمینوترانسفراز و پروتئین توتال در حیوانات بیمار تیمار شده در مقایسه با گروه کنترل بیمار می شود که همه دلالت بر بهبود عملکرد کبد دارد.

همچنین، تیمار خوراکی عصاره تره خوراکی موجب کاهش مؤثر سطح سرمی کراتینین در حیوانات بیمار تیمار شده در

در گیاه سیر دارای اثر دیورتیک و سالورتیک هستند [۲۳]. در مطالعه حاضر، عصاره هیدرومتانولی دانه تره خوراکی با بهبود عملکرد کلیه و کبد و کاهش سطح آنزیم‌های کبدی و افزایش پروتئین توتال سرم بر درمان بیماری سنگ کلیه مؤثر است. از سوی دیگر عصاره گیاه با کاهش تعداد کریستال‌های اگزالات کلسیم تشکیل شده در نسج کلیه مانع آسیب‌های وارد شده به بافت کلیه می‌شود. هر چند اثر عصاره گیاه بر سنتز اگزالات، ممانعت از چسبیدن کریستال‌های اگزالات کلسیم به بافت پوششی توبول‌های کلیوی و مهار فوق‌اشباع شدن اگزالات کلسیم در ادرار هنوز مشخص نیست. لذا، پژوهش حاضر می‌تواند گزارش مستندی درباره اثر دانه تره خوراکی بر درمان بیماری سنگ کلیه و کاهش آسیب‌های ناشی از تشکیل کریستال‌ها باشد و به استفاده سنتی از این گیاه برای درمان سنگ‌های کلیوی اعتبار می‌بخشد.

تقدیر و قدردانی

نتایج این پایان‌نامه مستخرج از پایان‌نامه کارشناسی‌ارشد بیوشیمی دانشگاه آزاد اسلامی واحد دامغان است. از معاونت پژوهشی واحد دامغان قدردانی می‌شود.

References

- [1] Grases F, Melero G, Costa-Bauzá A, Prieto R, March JG. Urolithiasis and phytotherapy. *IntUrolNephrol* 1994; 26: 507-511. PMID: 7860196.
- [2] Heller HJ, Sakhaee K, Moe OW, Pak CY. Etiological role of estrogen status in renal stone formation. *J Urol*. 2002; 168: 1923-1927. [http://dx.doi.org/10.1016/S0022-5347\(05\)64264-4](http://dx.doi.org/10.1016/S0022-5347(05)64264-4).
- [3] Moe OW. Kidney stones: pathophysiology and medical management. *Lancet*. 2006; 367: 333-344. DOI: 10.1016/S0140-6736(06)68071-9.
- [4] Coe FL, Evan A, Worcester E. Kidney stone disease. *The Journal of Clinical Investigation*. 2005; 115: 2598-2608. DOI: 10.1172/JCI26662
- [5] Reilly Jr RF. Chapter 13: Nephrolithiasis, pp. 192-207 in Reilly Jr. and Perazella. 2005.
- [6] Lieske JC, Segura JW. Chapter 7: Evaluation and medical management of kidney stones. In Potts, J. M., *Essential Urology: A guide to clinical practice* (1st ed.). Totowa, New Jersey: Humana Press. 2004; pp. 117-152.
- [7] Zargari A. Medicinal plant. Vol. 4. Tehran University Press. Iran. 1997; pp. 59-64
- [8] Vahdani R, Mehrabi S, Malekzadeh J, Sadeghi H, Jannesar R, Mehrabi F. Effects of hydrophilic extract of *Allium Jesdianum* on prevention and treatment of ethylene glycol induced renal stone in male wistar rats. *Life Science Journal*. 2013; 10(12s): 17-21.
- [9] Barros ME, Schor N, Boim MA. Effects of an aqueous extract from *Phyllanthusniruri* on calcium oxalate crystallization in vitro. *Urological Research*. 2003; 30: 374-379. DOI: 10.1007/s00240-002-0285-y.
- [10] Campos AH, Schor N. *Phyllanthusniruri* inhibits calcium oxalate endocytosis by renal tubular cells. Its role in urolithiasis. *Nephron*. 1999; 81: 393. DOI:10.1159/000045322
- [11] Atmani F, Khan SR. Effects of an extract from *Herniariahirsuta* on calcium oxalate crystallization in vitro. *BJU International*. 2000; 85: 621-625. DOI:10.1046/j.1464-410x.2000.00485.x
- [12] Gupta P, Patel N, Bhatt L, Zambare GN, Bodhankar SL, Jain BB, Nandakumar K. Anti-urolithiatic effect of petroleum ether extract stem bark of *Crataevaadansonii* in rats. *Pharmaceutical Biology*. 2006; 44: 160-165. <http://dx.doi.org/10.1080/13880200600686400>.
- [13] Masteiková R, Klimas R, Samura BB, Savickas A, Samura BA, Belajj SI, Samura IB, Rabisková M, Chalupová Z, Bernatoniene J. An orientational examination of the effects of extracts from mixtures of herbal drugs on selected renal functions. *CeskaSlov Farm* 2007; 56: 85-89. PMID: 17619305.
- [14] Nishihata M, Kohjimoto Y, Hara I. Effect of kompo extracts on urinary stone formation: An experimental investigation. *International Journal of Urology*. 2013; 20: 1032-1036. DOI: 10.1111/iju.12098.
- [15] Pantoja CV, Chiang LC, Norris BC, Concha JB. Diuretic, natriuretic and hypotensive effects produced by *Allium sativum*(garlic) in anaesthetized dogs. *Journal of Ethno pharmacology*. 1991; 31: 325-331. DOI: 10.1016/0378-8741(91) 90018-9.
- [16] Bakri IM, Douglas CW: Inhibitory effect of garlic extract on oral bacteria. *Archives of Oral Biology* 2005; 50: 645-651. DOI: 10.1016/j.archoralbio.2004.12.002.
- [17] Ali M, Al-Qattan KK, Al-Enezi F, Khanafer RM, Mustafa T. Effect of allicin from garlic powder on serum lipids and blood pressure in rats fed with a high cholesterol diet.

- Prostaglandins LeukotEssent Fatty Acids. 2000; 62: 253-259. DOI: 10.1054/plef.2000.0152.
- [18] Pantoja CV, Norris BC, Contreras CM. Diuretic and natriuretic effects of chromatographically purified fraction of garlic (*Allium sativum*). Journal of Ethnopharmacology. 1996; 52(2): 101-105. DOI: 10.1016/0378-8741(96)01396-7.
- [19] Tiwari S, Sirohi B, Shukla A, Tiwari PB. Phytochemical screening and diuretic activity of *Allium sativum* steroidal and triterpenoidsaponin fraction. IJPSR. 2012; 3(9): 3354-3361.
- [20] Sobolewska D, Michalska K, Podolak I, Grabowska K. Steroidal saponins from the genus *Allium*. Phytochemistry Reviews. 2016; 15(1): 1-35. DOI 10.1007/s11101-014-9381-1.
- [21] Carotenuto A, Fattorusso E, Lanzotti V, Magno S. Spirostanol saponins of *Allium porrum* L. Phytochemistry. 1999; 51(8): 1077-1082. [https://doi.org/10.1016/S0031-9422\(98\)00712-2](https://doi.org/10.1016/S0031-9422(98)00712-2).
- [22] Fattorusso E, Lanzotti V, Tagliatela-Scafati O, Di Rosa M, Ianaro A. Cytotoxic saponins from bulbs of *Allium porrum* L. Journal of Agricultural and Food Chemistry. 2000; 48(8):3455-62. DOI:10.1021/jf000331v
- [23] Tiwari S, Sirohi B, Shukla A, Bigoniya P. Phytochemical screening and diuretic activity of *Allium sativum* steroidal and triterpenoidsaponin fraction. International Journal of Pharmaceutical Sciences and Research. 2015; 1(11): 90. DOI:<http://dx.doi.org/10.13040>.
- [24] Somova LI, Shode FO, Ramnanan P and Nadar A. Antihypertensive, antiatherosclerotic and antioxidant activity of triterpenoids isolated from *Olea europaea*, subspecies *africana* leaves. Journal of Ethnopharmacology. 2003; 84 (2-3): 299-305. PMID:12648829.
- [25] Carotenuto A, Fattorusso E, Lanzotti V, Magno S. 1999. Spirostanolsaponins of *Allium porrum* L. Phytochemistry. 1999; 51(8):1077-82. PMID:10444862.
- [26] Mskhiladze L, Legault J, Lavoie S, Mshvildadze V, Kuchukhidze J, Elias R, Pichette R. Cytotoxic steroidal saponins from the flowers of *Allium leucanthum*. Molecules. 2008; 13: 2925-2934; DOI: 10.3390/molecules13122925.

Effect of hydromethanolic extract of *Allium porrum* L. seed on treatment of ethylene glycol-induced kidney stone in male rats

Elham Hajian¹, Maryam Eidi^{2*}, Hossein Abbaspour³

1. M.Sc., Department of Biology, College of Basic Sciences, Damghan Branch, Islamic Azad University, Damghan, Iran
2. Professor, Department of Biology, College of Biological Sciences, Varamin-Pishva Branch, Islamic Azad University, Varamin-Pishva, Iran
3. Associate Professor, Department of Biology, College of Basic Sciences, Damghan Branch, Islamic Azad University, Damghan, Iran

Abstract

Background & Objectives: Urolithiasis is a worldwide problem. Kidney stones have different chemical components. Calcareous stones are still by far the most common nephroliths accounting to more than 80% of stones. In Iranian folk medicine, many plants are used for treatment of kidney stones. In the present study, effect oral treatment of *Allium porrum* L. seeds hydro-methanolic extract on number of calcium oxalate crystals was studied in ethylene glycol-induced kidney stone in male rats.

Materials and Methods: Hydro-methanolic extract of plant at doses of 100, 200 and 300 mg/kg were prepared. Crystallization of calcium oxalate was induced by adding ammonium chloride and ethylene glycol in drinking water for 3 and 35 days, respectively. Control group was treated by drinking water. Experimental groups were treated by plant extract at different doses for 35 days, in drinking water. After 38 days, animals were anesthetized by ether and blood sampling was done by heart. Liver and left kidney were removed, weighted and put in buffered formaldehyde. Specimens were prepared for histological studies and stained by H&E staining method. Number of calcium oxalate crystals and serum parameters were measured.

Results: The present results showed that treatment of extract decreased kidney coefficient, number of crystals in kidney sections, serum aspartate aminotransferase, alanine aminotransferase, creatinine levels, while increased serum total protein level in treated experimental animals in comparison with control group.

Conclusion: The plant could be as a good candidate to prevent formation of calcium oxalate crystals in kidney.

Received: 2016/07/15

Accepted: 2016/09/28

Keywords: *Allium porrum* L., calcium oxalate, crystallization, kidney stone, rat

