

ارزش تشخیصی CT اسکن در علل یرقان انسدادی

دکتر سعید نقیبی

رادیولوژیست - استادیار دانشگاه آزاد اسلامی واحد مشهد

نویسنده مسؤل: دکتر سعید نقیبی - مشهد - خیابان شهید چمران - خیابان گلستان شرقی - بیمارستان آریا - بخش رادیولوژی

E-mail: naghibisaeed@yahoo.com

تاریخ دریافت: ۸۳/۹/۲ - تاریخ پذیرش: ۸۳/۱۰/۱۵

چکیده

زمینه و اهداف: تشخیص یرقان انسدادی در هر بیمار ضرورت بررسی سریع بیمار را از نظر علل و بررسی برنامه درمانی متعاقب آن مطرح می‌نماید. یکی از روش‌های تشخیصی مفید در این مورد تکنیک تصویربرداری است که رایج‌ترین آن سونوگرافی و سپس CT اسکن است. علیرغم مزایای بسیار زیاد سونوگرافی به دلیل محدودیت‌های تشخیصی آن استفاده از توموگرافی کامپیوتری مرسوم و مطرح شده است. این مطالعه به بررسی ارزش تشخیصی CT اسکن در عمل یرقان انسدادی می‌پردازد.

روش بررسی: ۲۳ بیمار مبتلا به یرقان انسدادی توسط CT اسکن از نظر علل انسداد مورد بررسی قرار گرفته و سپس نتایج آن با نتایج جراحی بیوپسی بیماران مقایسه و حساسیت آن محاسبه شده است.

یافته‌ها: در این مطالعه ۵۲/۲ درصد بیماران مرد و ۴۸/۸ درصد زن بودند. میانگین سنی بیماران $58/1 \pm 19/4$ سال می‌باشد. شایع‌ترین علل تشخیص داده شده در گزارش CT اسکن شامل: متاستاز کبدی، توده پانکراس، سنگ کلدوک، کیست هیداتیک، کلانژیوکارسینوم، سنگ کیسه صفرا، سیروز، تنگی در انتهای کلدوک می‌باشد: حساسیت CT اسکن کل بیماران مورد مطالعه ۶۳/۶ درصد بود و در تشخیص سنگ کلدوک ۶۶/۷ درصد، توده پانکراس ۷۱/۴ درصد و متاستاز کبدی ۱۰۰ درصد بود.

نتیجه‌گیری: CT اسکن جهت تشخیص سطح انسداد روش مفید و با حساسیت بالاست. همچنین دقت تشخیصی بالایی برای دیدن ساختار کبد دارد و چنانچه با تزریق ماده حاجب صورت گیرد، در افتراق و تشخیص ساختمان‌های عروقی و مجاری صفراوی کمک ارزنده‌ای خواهد نمود.

واژه‌های کلیدی: یرقان انسدادی؛ حساسیت؛ CT اسکن؛ ارزش تشخیصی.

مقدمه

صفراوی (به دنبال کله سیستکتومی، کلانژییت اسکروزان اولیه) و اختلالات مادرزادی می‌باشد (۱ و ۲). سابقه پررنگ شدن ادرار، کم رنگ شدن مدفوع و خارش به‌علاوه تهوع و دردهای راجعه شکمی و اپی‌گاستر با انتشار به پشت دلالت بر انسداد مسیر

یرقان انسدادی (کلستاز) معمولاً در موارد اختلال تشکیل یا دفع تمام اجزای صفرا رخ می‌دهد و علل شایع آن شامل سنگ‌های صفراوی، تومورهای پانکراس، تومورهای مجاری، تومورهای آمپول واتر، تنگی‌های

روش بررسی

در این مطالعه ۲۳ بیمار مبتلا به یرقان انسدادی که طی سال‌های ۸۱-۸۲ به بیمارستان‌های وابسته به دانشگاه آزاد اسلامی واحد مشهد مراجعه نموده‌اند، تحت معاینه فیزیکی و شرح حال دقیق قرار گرفتند. تمامی علائم و نشانه‌های بیمار تحت ارزیابی قرار گرفته و در پرسشنامه تنظیم شده، ثبت گردید. سپس تمامی بیماران توسط CT اسکن از نظر علل انسداد مورد بررسی قرار گرفتند و نتایج CT اسکن توسط یک رادیولوژیست بررسی و تفسیر، سپس در پرسشنامه‌ها ثبت گردید. همه ۲۳ بیمار جهت تشخیص و درمان تحت عمل جراحی یا بیوپسی قرار گرفتند. تشخیص نهایی جراحی با پاتولوژی به‌عنوان Standard gold در نظر گرفته شد و سپس نتایج تشخیص در دو روش با هم مورد ارزیابی قرار گرفته و حساسیت CT اسکن در تشخیص یرقان انسدادی تعیین گردید. با توجه به این که تمام افراد مورد مطالعه بیمار بوده و گروه سالم برای مقایسه وجود نداشت، ویژگی مشخص نگردید.

یافته‌ها

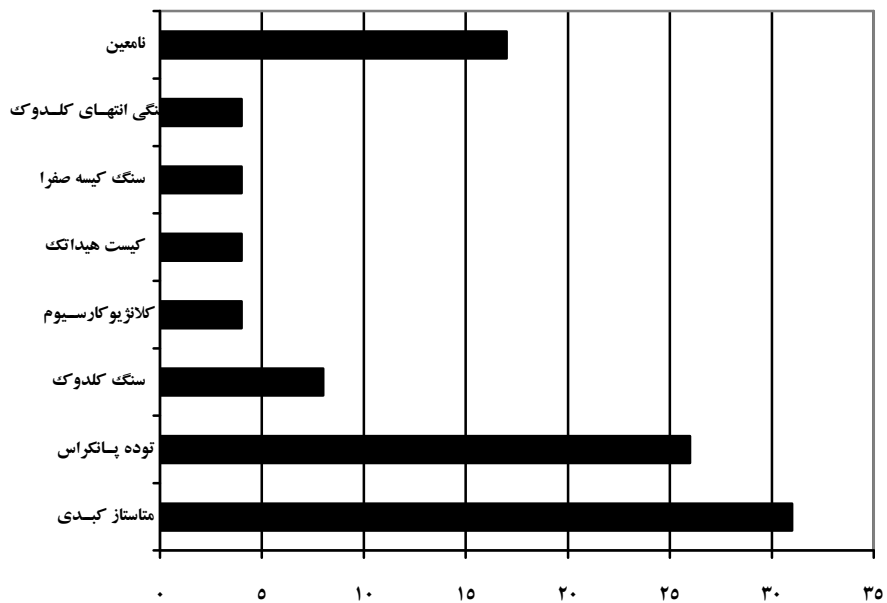
از ۲۳ بیمار مورد بررسی ۵۲/۲ درصد مرد و ۴۸/۸ درصد زن بودند و میانگین سنی آنان $58/1 \pm 19/4$ بود. همان‌گونه که در نمودار شماره ۱ مشاهده می‌گردد، شایع‌ترین علل تشخیص داده شده در گزارش CT اسکن عبارتند از متاستاز کبدی، توده پانکراس، سنگ کلدوک، کیست هیداتیک، کلانژیو کارسینوم، سنگ کیسه صفرا، سیروز، تنگی در انتهای کلدوک و یافته‌های نامعلوم. همچنین در نمودار شماره ۲ شایع‌ترین علل تشخیص داده شده متعاقب جراحی و بیوپسی عبارت است از کانسر سرپانکراس، متاستاز کبدی، سنگ کلدوک، چسبندگی کیست هیداتیک، اترزی مجاری صفراوی، هپاتوم، تومور کلدوک (کلاتسکین) و سیروز.

صفراوی دارند و بیمار بایستی به سرعت مورد بررسی قرار گیرد (۱). در صورت شک به انسداد خارج کبدی در ابتدا ضروری است که با استفاده از روش‌های غیرتهاجمی اتساع یا عدم اتساع مجاری اصلی تعیین و علل آن مشخص گردد (۲ و ۳).

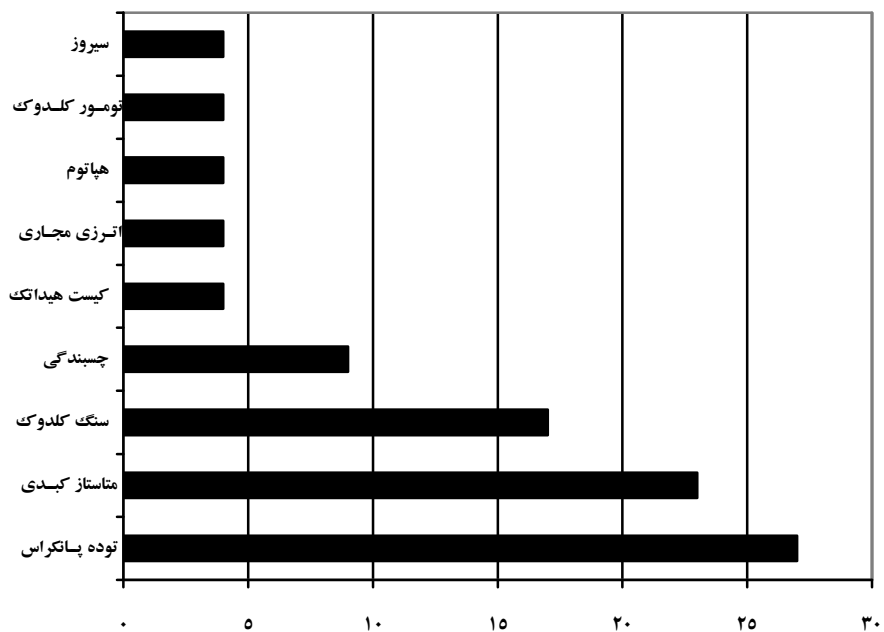
از آن جایی که مبتلایان به این بیماری نگرانی‌های فراوانی از نظر مراحل تشخیصی و درمانی دارند، روش‌های تصویربرداری و تکنیک‌های وابسته مانند CT اسکن نقش بسیار ارزنده‌ای در اقدامات تشخیصی دارند.

رادیوگرافی ساده معمولاً محدودیت‌هایی برای تشخیص ناهنجاری‌های سیستم صفراوی دارد. معمولاً سنگ‌ها قابل مشاهده نمی‌باشند. چون که انواع اندکی از آنها رادیوآپاک هستند. اولتراسونوگرافی روشی بسیار مفید، ارزان و حساس است ولی محدودیت‌هایی در زمینه تشخیص علل به وجود آورنده و سطح انسداد دارد. سونوگرافی برای سنگ‌های CBD (Common Bile Duct) مفید نمی‌باشد زیرا مجرای سیستیک به سختی قابل رؤیت است و در نهایت برای بیماران چاق کاربرد کمتری دارد (۴ و ۵).

توموگرافی کامپیوتری مرسوم و رایج، همیشه برای سطح انسداد از سونوگرافی مفیدتر می‌باشد. بعلاوه CT اسکن نسبت به رؤیت ساختار کبد از دقت بیشتری برخوردار می‌باشد. همچنین ماده حاجب داخل وریدی به افتراق و تشخیص ساختمان‌های عروقی و مجاری صفراوی کمک می‌کند. ولی بایستی محدودیت‌هایی مثل نقص در تشخیص سنگ‌های CBD به دلیل رادیولوسنت بودن، کارایی کم در تشخیص کلانژیته‌ها و مضرات اشعه علاوه بر هزینه بالای آن را در نظر داشت (۶). با عنایت به موارد فوق‌الذکر، این مطالعه به بررسی ارزش تشخیصی CT اسکن در بیماران مبتلا به یرقان انسدادی و مقایسه آن با نتایج پس از عمل جراحی می‌پردازد.



نمودار ۱: توزیع فراوانی تشخیص‌های مطرح شده در CT اسکن



نمودار ۲: توزیع فراوانی تشخیص‌های مطرح شده در جراحی یا بیوپسی

همخوانی و یکنواختی تشخیص‌های مطرح شده، همخوانی در سنگ کلدوک ۶۶/۷ درصد، توده پانکراس ۷۱/۴ درصد و متاستاز کبدی ۱۰۰ درصد بوده است. این

نتایج مطالعه نشان داد که بیشترین میزان همخوانی در توده پانکراس، متاستاز کبدی و کیست هیداتیک است. از مقایسه درصد فراوانی تشخیصی در دو روش و تعیین

همخوانی در کل موارد ۶۳/۶ درصد می‌باشد.

قابل برداشت بودن تومور ۷۰-۹۵ درصد گزارش شده است (۹). در یک مطالعه در آمریکا مشخص گردید که توموگرافی کامپیوتری مرسوم و رایج برای تشخیص سطح انسداد از سونوگرافی مفیدتر است. بعلاوه CT اسکن برای رؤیت ساختار کبد از دقت بیشتری نسبت به سونوگرافی برخوردار است (۱۰).

بحث

پس از تشخیص یرقان کلاستاتیک، بایستی افتراق کلاستاز داخل کبدی از انسداد صفراوی برای برنامه‌ریزی درمان صورت گیرد. یکی از روش‌های تشخیص مفید در این مورد، روش‌های تصویربرداری است (۳،۷). هر یک از تکنیک‌های تشخیصی همچون CT اسکن، سونوگرافی، رادیوگرافی‌های ساده یا همراه با ماده حاجب، تصویربرداری رادیو نوکلئید و MRI نکات مثبت و منفی خود را دارند. مثلاً سونوگرافی در تشخیص بیماری‌های کیسه صفرا بسیار مفید است و می‌توان به وسیله آن مجاری صفراوی متسع، کیست‌ها، آبسه‌ها و تجمع مایع اطراف کبد را شناسایی کرد. در حالی که CT اسکن و MRI در تشخیص ضایعات توده‌ای مانند متاستازها و آبسه‌ها از حساسیت ویژه‌ای برخوردارند (۸).

در مطالعه بارکین و همکاران، تشخیص صحیح کانسر سرپانکراس که یکی از علل یرقان انسدادی است در ۹۴ درصد CT اسکن ماریپیچی شده است (۷). در یک بررسی دیگر ارزش تشخیص CT اسکن ماریپیچی ارزیابی

نتیجه‌گیری

با توجه به نتایج به‌دست آمده در این مطالعه که همخوانی نتایج CT اسکن و عمل جراحی در ۶۳/۶ درصد کل موارد و ۶۶/۷ درصد برای سنگ کلدوک، ۷۱/۴ درصد برای توده پانکراس و ۱۰۰ درصد متاستاز کبدی است، می‌توان گفت که CT اسکن دقت تشخیص بالایی برای دیدن ساختار کبد دارد و چنانچه CT اسکن با تزریق ماده حاجب صورت گیرد، در افتراق و تشخیص ساختمان‌های عروقی و مجاری صفراوی کمک ارزنده‌ای خواهد نمود. البته بایستی محدودیت‌های این روش مثل نقصان تشخیصی در CBD و کلانژیست و نیز مضرات اشعه و هزینه بالای آن را در نظر داشت.

Diagnostic value of CT scan in Obstructive Jaundice

Dr. Saeed Naghibi

Assistant Professor of Radiology of Mashad Islamic Azad University

Correspondence: Dr. Saeed Naghibi, Department of Radiology, Aria Hospital, Golestan Sharghi St., Shahid Chamran Ave. Mashad, Iran
E-mail: naghibisaeed@yahoo.com

Received: 5/01/2005 - Accepted: 23/11/2004

Abstract

Background and Purpose: The diagnosis of obstructive jaundice entails the rapid examination of the patient for the causes and following a treatment protocol. Imaging is one of the most useful diagnostic methods, ultrasonography and CT scan being the most common. Despite the advantages of ultrasonography, CT scanning has been popularized due to diagnostic limitations of the latter. Therefore, this study investigates the diagnostic value of CT scanning.

Methods and Materials: 23 patient with obstructive jaundice underwent CT scan, the results of which were compared with postoperative biopsies and its sensitivity was calculated.

Results: 52.2% of the patients were male and the rest female; their average age was 58 ± 19.4 years. The most common causes reported in CT scan were Liver metastasis, pancreatic mass, Choledocal stone, hydatid cyst, cholangiocarcinoma, gall bladder stone, Cirrhosis and stricture in distal choledoc. The CT sensitivity of all patients was 63.6%. It was 66.7% for Choledocal stone, 71.4% for pancreatic mass and 100% for liver metastasis.

Conclusion: CT scan is an effective method of high sensitivity for diagnosing the level of obstruction in jaundice. Also, it is of high diagnostic accuracy for viewing the liver structure and if performed with IV contrast, it will be of valuable help in distinguishing between vascular structures from bile ducts.

Key Words: Obstructive Jaundice; Sensitivity; CT scan; Diagnostic Value.

References

- Braunwald E, et al. Harrison's principles of internal medicine. 15th ed. New York: McGraw-Hill; 2001; pp. 238-459.
- Beers Mh, Berkow R. The Merck manual of diagnosis and therapy. 17th ed. Whitehouse Station, NJ: Merck and Co 1999; 46-80.
- Fridman LS. The Liver, Biliary Tract, and Pancreas. In: Tierneyed. New York, NY: McGraw-Hill 2000; 656-97.
- Ahmed A, Ceung RC, Keeffe EB. Management of gallstones and their complications. Am Fam Physician 2000; 61(6): 1673-80, 1687-8.
- Bilhartz MH, Horton JD. Gallstone disease and its complications. In: Feldamn M, ed. Sleisenger and Fordtran's Gastrointestinal and liver Disease. 6th ed. Philadelphia: WB Saunders: 1998; 948-72.
- Rhagga J, Flanzieri C. Computed tomography and magnetic resonance imaging of the whole body. 4th ed. Mosby, 2003; pp. 945-1030.
- Barkin JS, Goldstein JA. Diagnostic approach to pancreatic cancer. Gastroenterol Clin North Am 1999; 28: 709-22.
- Erickson RA, Garza AA. EUS with EUS-guided fine needle aspiration as the first endoscopy test for the evaluation of obstructive. Gastrointest Endosc 2001; 53(4): 475-84.

9. Hough TJ, Raptopoulos V, Siewert B, Mathews JB. Teardrop superior mesenteric vein: CT sign for unrespectable carcinoma of the pancreas. *AJR Am J Roentgenol* 1999; 173: 1509-12.
10. Freeny PC, Traverso LW, Ryan JA. Diagnosis and staging of pancreatic adenocarcinoma with dynamic computed tomography. *Am J Surg* 1993; 165:600-6.